

## Olgu Sunumu

# Nadir Görülen Kemik Tümörü: İntraosseöz Ganglion Kisti

Şükrü DEMİR<sup>1</sup>, Ömer Cihan BATUR<sup>1</sup>, Hacı Bayram TOSUN<sup>2,a</sup>

<sup>1</sup>Sağlık Bilimleri Üniversitesi Elazığ Eğitim ve Araştırma Hastanesi, Ortopedi ve Travmatoloji Kliniği, Elazığ, Türkiye

<sup>2</sup>Adıyaman Üniversitesi Tıp Fakültesi, Ortopedi ve Travmatoloji Anabilim Dalı, Adıyaman, Türkiye

### ÖZET

Ganglion kistleri sıklıkla tendon ve tendon kılıflarından köken alan benign yumuşak doku tümörleri olup, kemik içi yerleşimi nadirdir. Genellikle asemptomatik olup, nadiren ağrıya neden olurlar. Radyografide çevresi sklerotik olup, oval ya da yuvarlak litik lezyon şeklinde gözlenir. Tedavisinde küretaj ve greftleme yeterlidir. Biz bu çalışmada, kemik içi yerleşimi nadir gözlenen ganglion kistli 2 olgu'yu sunduk.

**Anahtar Sözcükler:** Ganglion Kisti, Kemik İçi Yerleşim, Tedavi.

### ABSTRACT

#### Rare Bone Tumor: Intraosseous Ganglion Cyst

Ganglion cysts are common benign soft tissue tumors originating from tendon and tendon sheaths, whose intraosseous localization is rare. It is usually asymptomatic and rarely causes pain. In radiographic imaging, it is seen as oval or round lytic lesion with sclerotic site around the cyst. Curettage and grafting are sufficient in treatment of the intraosseous ganglion cyst. In this study, we have presented two cases with rare intraosseous ganglion cysts.

**Keywords:** Ganglion Cyst, Intraosseous Localization, Treatment.

**Bu makale atıfta nasıl kullanılır:** Demir Ş, Batur ÖC, Tosun HB. Nadir Görülen Kemik Tümörü: İntraosseöz Ganglion Kisti. Fırat Tıp Dergisi 2018; 23 (4): 189-191.

**How to cite this article:** Demir Ş, Batur ÖC, Tosun HB. Rare Bone Tumor: Intraosseous Ganglion Cyst. Fırat Med J 2018; 23 (4): 189-191.

Ganglion kistleri eklem çevresindeki tendon ve tendon kılıflarından köken alan benign yumuşak doku tümörleri olup, kemik içi yerleşimi nadirdir. İntraosseöz ganglion kistleri histolojik yapı olarak yumuşak doku ile benzerdir (1, 2). Ekleme yakın subkondral kemikte sıklıkla görülür ve yaygın mukoid visköz fibröz doku içerir (2, 3). Çocuklarda nadir olup, sıklıkla dördüncü ve beşinci dekatlarda gözlenir (3, 4).

Alt ekstremitelerde kemiklerinde üst ekstremitelere göre daha sıklıkla gözlenir. Alt ekstremitelerde ayak bileği çevresinde, özellikle distal tibia ve medial malleolde sıklıkla gözlenirken, üst ekstremitelerde ise özellikle skafoid ve lunat kemiklerde olmak üzere tüm karpal kemiklerde gözlenir (2).

Genellikle asemptomatik olup, nadiren ağrıya neden olurlar. Radyografide çevresi sklerotik olup, oval ya da yuvarlak litik lezyon şeklinde gözlenir. Kortekste incelmeye neden olan ve semptomatik vakalar cerrahi gerektirir (2, 5, 6).

Biz, bu çalışma da medial malleol ve lunat kemikte nadir olarak gözlenen intraosseöz ganglion kisti vakasını sunduk.

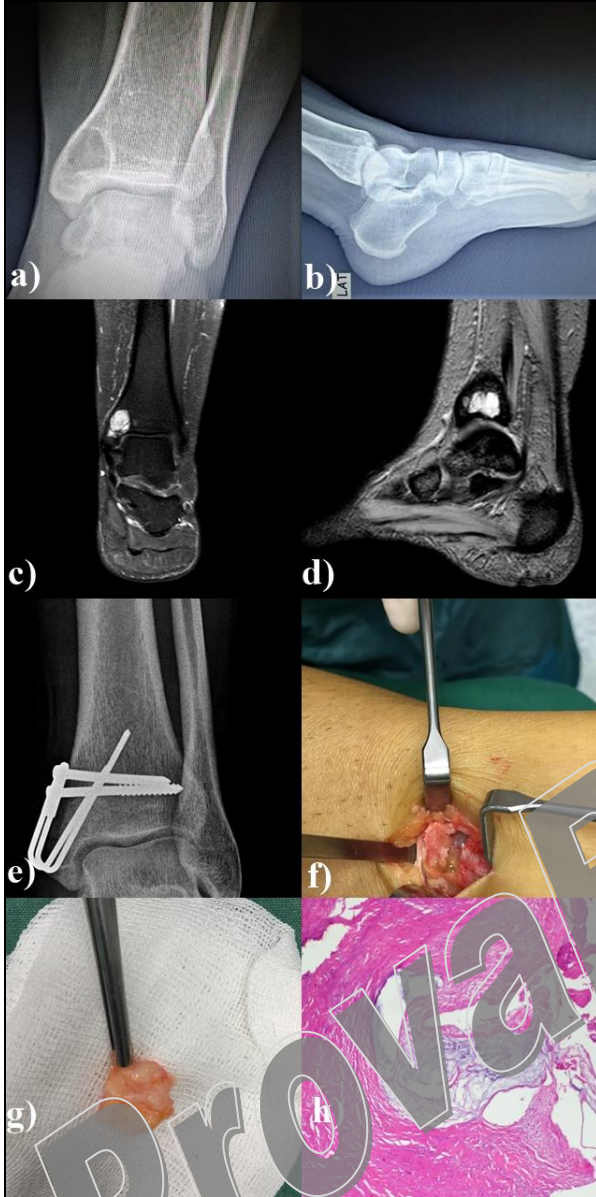
### OLGU SUNUMU

#### Olgu 1

Kırkbir yaşında erkek hasta sağ ayak bileği medialinde ağrı şikâyeti ile başvurdu. Yaklaşık 6 aydır ağrıları olan hastanın hikayesinde bilinen bir travma öyküsü yoktu. Çekilen radyografide tibia alt uç medial malleol seviyesinde, düzgün sınırlı, duvarları sklerotik olan 2.5 cm çapında kistik lezyon saptandı. Manyetik Rezonans Görüntüleme (MRG) bulgularında da iyi sınırlı kistik lezyon gözlemlendi. Fizik muayenede lezyona uyan bölgede özellikle yük vermekle artan ağrı mevcuttu ancak hareket kısıtlılığı yoktu.

Daha önce konservatif olarak takip ve tedavi edilen hastanın hem şikâyetinin devam etmesi hem de kırık riski nedeniyle cerrahi tedavi planlandı. Hasta spinal anestezi altında, turnike kullanımı sonrası sağ medial malleol üzerinden proksimale doğru 5 cm'lik insizyonla girildi. Lezyon üzerinden kemiğe pencere açıldı, kemik içinde tipik mukoid ve jelatinöz yapıda sarımsı kist sıvısı gözlemlendi. Kistin kapsül yapısı çıkarıldı ve kist duvarı *burr* ucu ile temizlendi. Daha sonra allograft ile greftleme yapıldıktan sonra kırık riski nedeniyle gergi bandı yöntemi ile tespit uygulandı. Yara kapatılıp elastik bandaj uygulandı. Alınan örnekler histopatolojik inceleme için patoloji laboratuvarına gönderildi ve intraosseöz ganglion kisti ile uyumlu olduğu rapor edildi. Cerrahi sonrası kontrollü şekilde koltuk değneği ile yürütmesine izin verildi ve hemen aktif ayak bileği

hareketlerine başlandı. İkinci ay sonundaki takiplerinde kistin dolduğu gözlemlendi. Ağrı ve hareket kısıtlılığı olmadan radyolojik iyileşme elde edildi (Şekil 1).

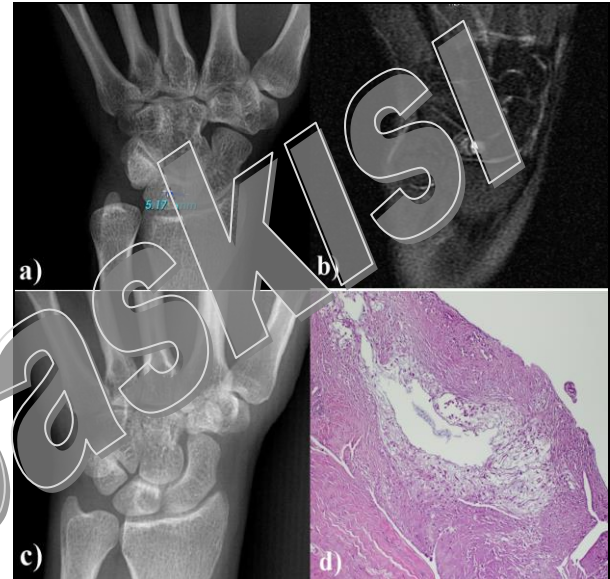


Şekil 1. Medial malleolde intraosseöz ganglion kisti: a) Cerrahi öncesi anterior-posterior radyografi, b) Cerrahi öncesi lateral radyografi, c-d) T2-ağırlıklı MRG görünümü, e) Cerrahi sonrası 3. ayda gözlenen tam iyileşme, f) müköz ve jelatinöz yapıda intraosseöz kistik sıvı, g) eksize edilen kist kapsülü, h) histopatolojik görünüm.

## Olgu 2

Yirmidört yaşında kadın hasta sağ el bileğinde ağrı şikâyeti ile başvurdu. Özellikle el bileğinin dorsifleksiyon pozisyonunda zorlanması ile ağrının belirgin arttığı gözlemlendi. Radyografik incelemede; lunat kemikte düzgün sınırlı, duvarları sklerotik olan 5 mm çapında kistik lezyon saptandı. MRG’de yine 5x5 mm çapında intraosseöz kistik yapı gözlemlendi. Yaklaşık 6 aydır ağrı şikâyeti nedeniyle hastaya splint uygulanması, aktivite kısıtlanması, analjezik ve anti-enflamatuar ilaç tedavisi gibi konservatif tedaviler uygulanmış. Ancak, şikâyetlerinin devam etmesi nedeniyle cerrahi tedavi planlan-

dı. Hastaya aksiller blok anestezisi altında cerrahi uygulandı. Turnike altında, sağ el bileği dorsalinden 2-3 cm’lik longitudinal insizyonla girildi. Üçüncü kompartman aralığından girilerek ekleme ulaşıldı. C-kollu floroskopik görüntüleme ile lunat kemikteki lezyonun yeri belirlendi. Kemik pencere açılarak kiste ulaşıldı. Mukoid ve jelatinöz kist sıvısı boşaltıldı ve kist kapsülü çıkarıldı. Kist duvarı kürete edildi ve kist içine demineralize kemik matriks uygulandı. Yara uygun şekilde kapatıldı ve 15 gün boyunca kısa kol alçı-atel uygulandı. Daha sonra hastaya aktif el bileği hareketleri başlandı. Histopatolojik değerlendirmeye gönderilen kist materyalinin intraosseöz ganglion kisti ile uyumlu olduğu rapor edildi. Birinci ay kontrolünde hastanın ağrısının azaldığı, 3. ay kontrolünde ise ağrının tamamen geçtiği gözlemlendi. Hastada herhangi bir hareket kısıtlılığı görülmedi (Şekil 2).



Şekil 2. Lunat kemikte intraosseöz ganglion kisti: a) Cerrahi öncesi anterior-posterior radyografi, b) T2- ağırlıklı MRG görünümü, c) cerrahi sonrası 3. ayda gözlenen kısmi iyileşme, d) histopatolojik görünüm.

## TARTIŞMA

1956 yılında ilk olarak Hicks (7) radyolusen sklerotik alan içeren kemik kistlerini “sinoviyal kemik kisti” olarak tanımlamış, 1966 yılında Crabbe (8) “intraosseöz ganglion” terimini kullanmıştır. Patogenezi tartışmalı olup, oluş mekanizmasına göre iki farklı teori ileri sürülmüştür. Birinci teoriye göre; mezenkimal hücrelerin sinoviyal hücrelere metaplazisi sonucu veya mekanik stres sonrası kemik nekrozuna bağlı olduğu belirtilmiş, buna “primer veya idiopatik intraosseöz lezyon” denmiştir. İkinci teoriye göre ise; yumuşak dokudaki ganglionlar kemiği penetre ederek intraosseöz ganglion oluşumuna neden olduğu belirtilmiştir (1, 2, 6).

İntraosseöz ganglion kistleri benign yapıda olup, genellikle uzun kemiklerin epifiz ve metafizlerinde görülürler. Alt ekstremitede özellikle ekleme yakın kalça, diz, ayak bileği kemiklerinin subkondral bölgesinde görü-

lürler (2). Sakamoto ve ark. (9) yayınladıkları 17 vakalık serilerinde; 9 vakanın 6 tanesinin alt ekstremite de yük taşıyan uzun kemiklerde olduğunu, üst ekstremite de ise en sık el bileği karpal kemiklerinde gözlemlendiğini belirtmişlerdir. Schajowicz ve ark. (2) ise 88 vakanın yalnızca 16'sında karpal kemiklerde (skafoid, lunat, triquetrum, kapitat) gözlemlendiğini bildirmiştir.

Tanı; hastanın öyküsü, fizik muayene ve görüntüleme yöntemleri ile konur. Ağrı belirgin tek bulgu olup, fiziksel aktivite ile artar. Ayrıca eklem çevresinde şişlik ve hassasiyet görülebilir. Travma öyküsü belirgin değildir. Direkt radyografide genellikle subkondral kemikte etrafı sklerotik olan oval veya yuvarlak litik lezyon gözlenir. Sıklıkla osteoartrite bağlı subkondral kistler başta olmak üzere, basit kemik kistleri, anevrizmal kemik kistleri, Kienböck hastalığı, osteoid osteoma ve osteoblastom gibi hastalıklarla karışabilir. Ayırıcı tanı için bilgisayarlı tomografi ve MRG genellikle gereklidir (2, 9). Najd Mazhar ve ark. (10) semptomatik olup cerrahi düşünülen hastalarda sintigrafinin spesifik rolü olduğunu bildirmişlerdir. Biz, MRG'nin tanıda yeterli olduğunu düşündüğümüz için bilgisayarlı tomografi ve sintigrafiyi rutin kullanmadık.

Tedavide altın standart küretaj ile birlikte çökme kırığı oluşumunu engellemek amacıyla yapılan greftlemedir. Bununla birlikte karpal kemiklerde greft yerine kemik çimentosu (kalsiyum fosfat) kullanımı da bildirilmiştir (11-14). Chen ve ark. (13) otojen greftleme ile birlikte otojen pıhtı kullanımının kemik iyileşmesinde daha etkin olduğunu bildirmişlerdir. Medial malleolde gözlenen olgumuza küretaj sonrası greftleme ve gergi bandı ile internal tespit uyguladık. Ek morbidite oluşturmamak için otogreft yerine spongios çips allogreft kullandık. Bu olgumuzda, hem kırık oluşma riskini azaltmak hemde erken yük verilmesinin sağlanması amacıyla gergi bandı yöntemi ile internal tespit uyguladık. Lunat kemikte gözlenen intraosseöz ganglion kist vakamızda ise, küretaj sonrası demineralize kemik matriks kullandık. Sunduğumuz her 2 vakanın uzun dönem takiplerinde eklem hareket genişliği tam ve şikâyetleri tamamen geçmişti.

Sonuç olarak intraosseöz ganglion kisti nadir görülen bir kemik tümörüdür. Semptomatik vakalarda küretaj ve greftleme en iyi tedavi seçeneği olup, hastalarda fonksiyonel sonuçlarda oldukça iyidir.

## KAYNAKLAR

1. Feldman F, Johnston A. Intraosseous ganglion. Am J Roentgenol Radium Ther Nucl Med 1973; 118: 328-43.
2. Schajowicz F, Clavel Sainz M, Slullitel JA. Juxta-articular bone cysts (intra-osseous ganglia): a clinicopathological study of eighty-eight cases. J Bone Joint Surg Br 1979; 61: 107-16.
3. Kambolis C, Bulough PG, Jaffe HI. Ganglionic cystic defects of bone. J Bone Joint Surg Am 1973; 55: 496-505.
4. Helwig U, Lang S, Baczynski M, et al. The intraosseous ganglion. A clinical-pathological report on 42 cases. Arch Orthop Trauma Surg 1994; 114: 14-7.
5. Logan SE, Gilula LA, Kyriakos M. Bilateral scaphoid ganglion cysts in an adolescent. J Hand Surg Am 1992; 17: 490-5.
6. Mnif H, Koubaa M, Zrig M, et al. Ganglion cyst of the carpal navicular. A case report and review of the literature. Orthop Traumatol Surg Res 2010; 96: 190-3.
7. Hicks JD. Synovial cysts in bone. Aust N Z J Surg 1956; 26: 138-43.
8. Crabbe WA. Intra-osseous ganglia of bone. Br J Surg 1966; 53: 15-7.
9. Sakamoto A, Oda Y, Iwamoto Y. Intraosseous Ganglia: a series of 17 treated cases. Biomed Res Int 2013; 2013: 462730. doi: 10.1155/2013/462730.
10. Najd Mazhar F, Shahverdi MH, Davoodi Moghaddam Z. Lunate intraosseous ganglion cysts and chronic wrist pain- reporting six cases. Arch Iran Med 2014; 17: 763-6.
11. Sedek SM, Choudry Q, Garg S. Intraosseous ganglion of the distal tibia: clinical, radiological, and operative management. Case Rep Orthop 2015; 2015: 759257. doi: 10.1155/2015/759257.
12. Daly PJ, Sim FH, Beabout JW, Unni KK. Intraosseous ganglion cysts. Orthopedics 1988; 11: 1715-9.
13. Chen YC, Wang SJ, Shen PH, Huang GS, Lee HS, Wu SS. Intraosseous ganglion cyst of the capitate treated by intralesional curettage, autogenous bone marrow graft and autogenous fibrin clot graft. J Chin Med Assoc 2007; 70: 222-6.
14. Ikeda M, Oka Y. Cystic lesion in carpal bone. Hand Surg 2000; 5: 25-32.

Şükrü DEMİR 0000-0002-1709-3851  
 Ömer Cihan BATUR 0000-0002-2179-5864  
 Hacı Bayram TOSUN 0000-0001-6500-7260