

Olgu Sunumu

Retrofarengeal Schwannom: Olgu Sunumu*

Erol KELEŞ¹, Orkun EROĞLU^{2,a}, Özlem ÜÇER³, Sadettin EMRE¹

¹Fırat Üniversitesi Tıp Fakültesi, Kulak Burun ve Boğaz Hastalıkları Anabilim Dalı, Elazığ, Türkiye

²Sağlık Bakanlığı Üniversitesi, Elazığ Eğitim ve Araştırma Hastanesi, Kulak Burun ve Boğaz Hastalıkları Kliniği, Elazığ, Türkiye

³Fırat Üniversitesi Tıp Fakültesi, Patoloji Anabilim Dalı, Elazığ, Türkiye

ÖZET

Schwannomalar periferik, kranial ve otonomik sinir kılıflarındaki Schwann hücrelerinden köken alan benign tümörlerdir. Baş boyun schwannomlarının büyük bir kısmı parafareneal bölgede yer almakla birlikte retrofareneal bölge schwannomaları nadir görülmektedir. Bu makalede nadir görülen retrofareneal schwannoma olgusu literatür bilgileri eşliğinde tartışıldı.

Anahtar Sözcükler: Schwannom, Retrofareneal bölge, Benign tümör.

ABSTRACT

Retropharyngeal Schwannoma: Case Report

Schwannomas are benign tumors originating from Schwann cells in the peripheral, cranial, and autonomic nerve sheaths. Although most of the head and neck schwannomas are located in the parapharyngeal region, schwannomas of the retropharyngeal region are seen rarely. In this article, a rare case of retropharyngeal schwannoma was discussed in the context of literature information.

Keywords: Schwannoma, Retropharyngeal space, Benign tumor.

Bu makale atıfta nasıl kullanılır: Keleş E, Eroğlu O, Üçer Ö, Emre S. Retrofareneal Schwannom: Olgu Sunumu. Fırat Tıp Dergisi 2018; 23 (4): 192-195.

How to cite this article: Keleş E, Eroğlu O, Üçer Ö, Emre S. Retropharyngeal Schwannoma: Case Report. Fırat Med J 2018; 23 (4): 192-195.

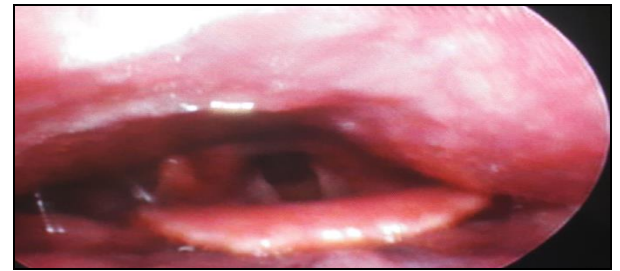
Schwannom 1908 yılında Verocay tarafından tarif edilmiştir. 1935 yılında Stout tarafından tümör sinir kılıfından ve Schwann hücrelerinden köken aldığı için 'nörolemmoma' ismi önerilmiştir (1). Schwannomalar periferik, kranial ve otonomik sinir kılıflarındaki schwann hücrelerinden kaynaklanan benign kitlelerdir. Solid ve kapsüllü olan bu tümörler nadiren de olsa malign dejenerasyon gösterebilirler (2). Schwannoma'ların yaklaşık %25-45 civarı baş-boyun bölgesinde görülmele beraber schwann hücresi ihtiva eden nöronların bulunduğu her yerde görülebilir (3). Baş-boyun bölgesinde schwannoma tespit edilen vakaların çoğu vagal sinirden ve sempatik sinir liflerinden kaynaklanırken vakaların %10-40 kitlenin kaynaklandığı sinir tespit edilemeyebilir (4, 5).

Retrofareneal bölge, derin boyun fasiyasının orta ve derin katmanları arasında bulunan ve larenksin arkasına doğru uzanım gösteren bölgedir (6, 7). Adipoz ve lenfoid doku elemanlarını ihtiva eder. Bu bölge, üst konstriktör farengus kasının prevertebral fasya ile birleştiği yerde sağ ve sol bölgeler olmak üzere ikiye ayrılır (8). Baş boyun schwannomlarının büyük bir kısmı parafareneal bölgede yer alır. Retrofareneal bölge schwannomaları oldukça nadir görülmektedir.

Biz bu olgu sunumumuzda, oldukça nadir görülen retrofareneal schwannoma olgusunu literatür bilgileri eşliğinde tartışmayı amaçladık.

OLGU SUNUMU

Elli yaşında kadın hasta, 2 yıldan beri yutma güçlüğü ve boğazda takılma hissi şikayetleri ile polikliniğimize müracaat etti. Hastanın kulak burun boğaz muayenesinde retrofareneal bölgenin sol tarafında yaklaşık 3x2 cm'lik düzgün yüzeyli şişlik olduğu görüldü (Şekil 1).



Şekil 1. Olgunun preoperatif dönemdeki endoskopik görüntüsü.

*Yazışma Adresi: Orkun EROĞLU, Sağlık Bakanlığı Üniversitesi, Elazığ Eğitim ve Araştırma Hastanesi, Kulak Burun ve Boğaz Hastalıkları Kliniği, Elazığ, Türkiye

Tel: 0424 238 1000

Geliş Tarihi/Received: 08.01.2018

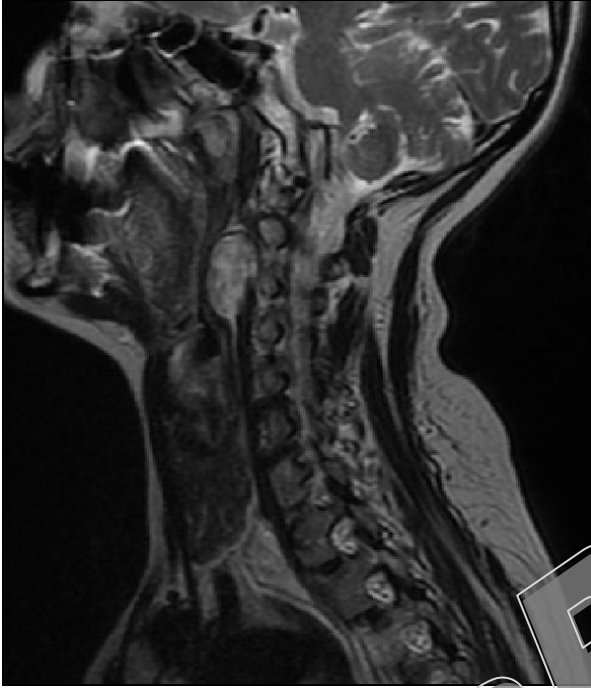
*38. Türk Ulusal Kulak Burun Boğaz ve Baş Boyun Cerrahisi Kongresi- PB-1-055. Antalya-Türkiye, Ekim -2016

e-mail: erogluorkun23@gmail.com

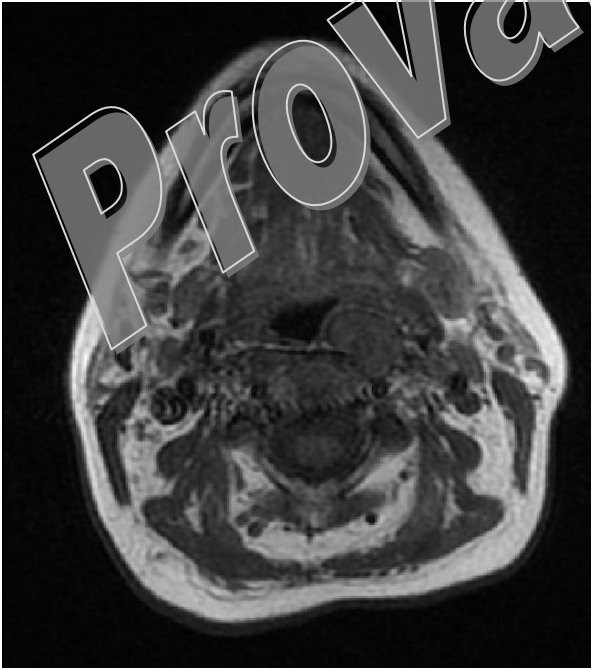
Kabul Tarihi/Accepted: 30.05.2018

Bunun dışında diğer sistem muayenelerinde herhangi bir patolojiye rastlanmadı.

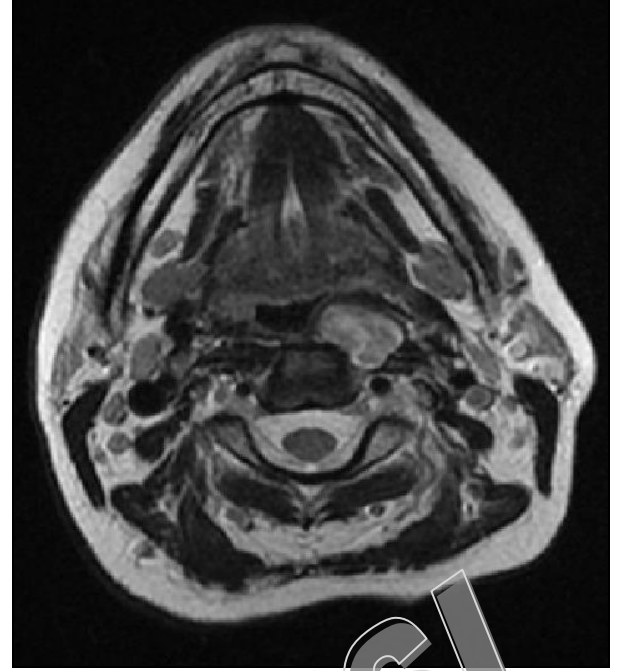
Hastamızın dış merkezde çekilen boyun Manyetik Rezonans Görüntülemesi (MRG), C2-3 düzeyinde vertebra korpus anterior komşuluğunda solda retrofarengeal mukozal alanda 19x15x29 mm boyutunda T1A kesitlerde hipo, T2A kesitlerde heterojen - hiperintens, hafif orta derecede kontrast tutan kitle lezyonu (nörofibrom?, paragangliom?) şeklinde raporlanmıştı (Şekil 2-5).



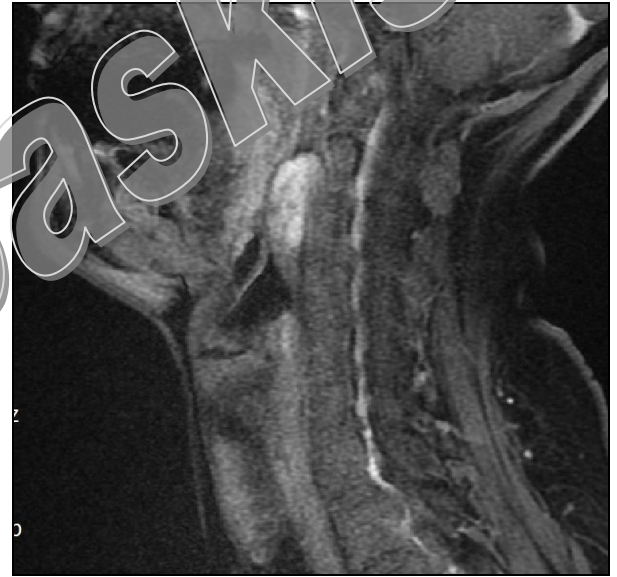
Şekil 2. Sagittal T2 ağırlıklı MRG'de hiperintens kitle.



Şekil 3. Aksiyel T1 ağırlıklı görüntülerde düzgün lobüle kontürlü hipointens kitle.

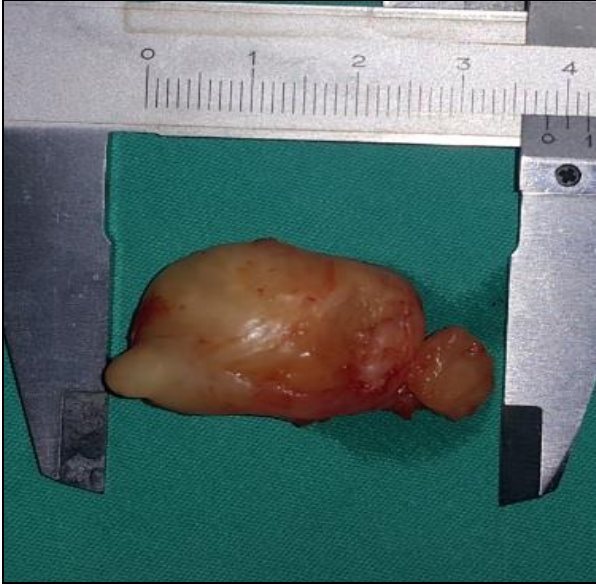

Şekil 4. Aksiyel T2 ağırlıklı görüntülerde düzgün lobüle kontürlü hiperintens kitle.



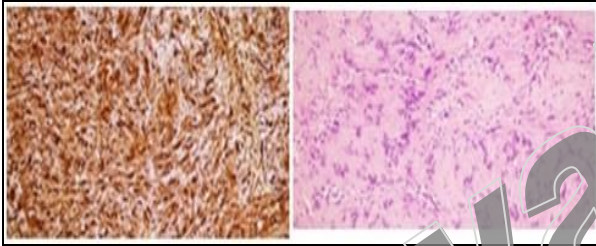
Şekil 5. Sagittal kontrastlı T1 ağırlıklı görüntülerde belirgin kontrastlanan kitle.

Bu bulgular ışığında hastamıza preoperatif ince iğne aspirasyon biopsisi (İİAB) yapıldı ve sonuç benign sitoloji olarak raporlandı. Bunun üzerine hastamıza retrofarengeal kitle ön tanısıyla retrofarengeal kitle eksizyonu operasyonu yapılmasına karar verildi. Genel anestezi altında transoral yaklaşımla trendelenburg pozisyonunda posterior farengeal mukoza üzerine insizyon yapıldı. Künt disseksiyon ile derinleştirilerek retrofarengeal kitleye ulaşıldı. Kitlenin 3,5x2 cm' lik boyutta, düzgün sınırlı, kapsüllü, gri-sarı renkte olduğu izlendi. Kitle çevre dokudan dissekte edilerek en blok olarak çıkarıldı (Şekil 6).



Şekil 6. Kitlenin postop makroskopik görünümü.

Primer sütürasyonla insizyon yeri kapatıldı. Postoperatif herhangi bir komplikasyonu gelişmeyen hasta postoperatif 3. gününde taburcu edildi. Patolojik inceleme sonucu "schwannom" olarak raporlandı (Şekil 7).



Şekil 7. Histopatolojik inceleme:

Resim 1: Schwannomda S100 ile diffüz boyanma (immünoperoksidaz x200).

Resim 2: Palizadlanma gösteren selüler Antoni A ve hücreden fakir Antoni B alanları izlenmekte (HE x200).

Yaklaşık bir yıllık takip sonrasında hastamızda nüks ya da herhangi bir aktif şikayet izlenmedi.

TARTIŞMA

Schwannom'ların yaklaşık %25-45'i baş ve boyun bölgesinde görülür. Bunlar kranial sinirleri, herhangi bir periferik siniri veya otonomik sinirleri etkileyebilir. Kranial sinirlerden özellikle XII, X, IX, V. sinirleri ve bunların servikal kökleri etkilenmektedirler (9).

Schwannomalar sıklıkla 30-60'lı yaşlarda görülmekle beraber cinsiyet dominansı konusunda yayınlar arasında çelişkiler bulunmaktadır (10, 11). Olgumuz literatür ile uyumlu olarak 50 yaşında idi ve cinsiyeti kadımdı.

Tümör uzun bir süre herhangi bir semptom vermeyebilir (9, 12). En sık yavaş büyüyen kitle şeklinde semptom verirler. Ağrı veya nörolojik bulgular nadirdir (9, 13). Ağrı ve nörolojik semptomun olduğu vakalarda malignansi ihtimali düşünülmelidir (9). Schwannomaların malignansi ihtimali %8-10 civarındadır (14).

Schwannoma'lar sıklıkla ağrının eşlik etmediği şişlik olarak semptom verirler. Ancak büyük boyutlara erişen vakalarda bazen çevre anatomik yapılara bası sonucunda kranial sinir paralizileri, ses kısıklığı, yabancı cisim hissi, öksürük, Horner sendromu, işitme kaybı ve disfaji gibi semptomlara yol açabilirler (15, 16). Olgumuzda da disfaji ve boğazda takılma hissi mevcuttu ancak ağrı yoktu. Herhangi bir parestezi ve kranial sinir fonksiyon bozukluğu yoktu.

Preoperatif tanı ve cerrahi tedavinin planlanmasında MRG ideal bir görüntüleme yöntemidir. T1 ve T2 sekanslarda yüksek sinyal yoğunluğu göze çarpmaktadır ve schwannomalarda paragangliomlardaki gibi vasküler akım izlenmemektedir. Bilgisayarlı tomografi (BT) ise lezyonun çevredeki anatomik yapılarla ilişkisini göstermesi açısından önemlidir (17). Olgumuzda yapılan MRG'de solda retrofarengeal mukozal alanda 19x15x29 mm boyutunda T1A kesitlerde hipointens, T2A kesitlerde heterojen-hiperintens, hafif orta derecede kontrast tutan solid kitle lezyonu (nörofibrom?, paragangliom?) mevcuttu.

Schwannomanın tanısında İİAB faydalı olabilmekle birlikte her zaman kesin sonuç veremeyebilir. Literatürde bazı yayınlarda tanıda İİAB'nin herhangi bir faydasının olmadığı da bildirilmiştir (18). Bazı yayınlarda ise İİAB'nin radyolojik bulgularla beraber değerlendirildiğinde teşiste yararlı bilgiler verdiği bildirilmektedir (19). Bizim olgumuzda İİAB sonucu benign sitoloji olarak raporlanmıştır.

Ayrıca nekrotik bezi adenomları, bu bölgede abse formasyonu oluşturan enfeksiyöz hastalıklar, nodal metastazlar ve lenfoma düşünülmelidir (20).

Schwannom makroskopik olarak düzgün sınırlı, elastik kıvamlı, oval-yuvarlak şekilli, sarımsı gri-ten renkli solid kitleler olarak görülür. Büyük boyutlara ulaşan kitlelerde kistik değişikliklere ve kanama alanlarına rastlanabilir. Bizim olgumuzda da postoperatif makroskopik incelemede kitlenin düzgün sınırlı, elastik kıvamlı, oval şekilli, sarımsı renkte olduğu görüldü. Mikroskopik olarak kapsüllü şekilde izlenip, Antoni A ve Antoni B olarak adlandırılan bifazik paterne sahiptir. Antoni A alanları sitoplazmik sınırları düzensiz, çoğunlukla bükülmüş nükleuslu kompakt, işsi hücrelerden meydana gelir. Antoni A alanları kısa bantlar, birbirini çaprazlayan lifler şeklinde olabilir. Amorf yapıda, hücreden fakir alanları çevreleyen palizad dizilimi gösteren işsi şekilli schwann hücrelerinin oluşturduğu yapı Verocay cisimcikleri olarak adlandırılır. Antoni B alanları hücreden fakirdir. Arada histiyositler ve hyalinize ince duvarlı kan damarları görülebilir. Minimal nükleer pleomorfizm bulunabilir ancak mitoz görülmez. İmmünohistokimyasal boyamada S100 ve vimentin pozitifdir. CD68 ve GFAP ile schwann hücrelerinde pozitif boyanma görülmektedir. Keratin (AE1 antikoru) sıklıkla pozitifdir (21, 22). Bizim olgumuzda S100 pozitif ancak keratin negatif olarak raporlandı.

Tedavide genel görüş tümörün köken aldığı sinirin olabildiğince korunarak kapsülüyle birlikte en blok rezeke edilmesidir (23). Rezeksiyon ulaşılmaması mümkün yerlerde klasik olarak yapılabileceği gibi ulaşması

zor alanlarda son zamanlarda tanımlanan robotik destekli transoral cerrahi şeklinde de yapılabilmektedir (24). Olgumuzda retrofarengeal kitle transoral yolla en blok rezeke edildi ve defektif alan primer onarıldı. Ameliyat sonrası birinci yılda yapılan son kontrol mu-

ayenesinde herhangi bir nüks veya fonksiyonel bir defisit izlenmedi. Sonuç olarak retrofarengeal bölge kitlelerinin ayırıcı tanısında Schwannoma da düşünülmelidir.

KAYNAKLAR

1. Erbek HS, Erbek SS, Tosun E, Çakmak Ö. Intraparotid facial nerve Schwannoma: a case report. *Kulak Burun Boğaz ve Baş Boyun Cerrahisi Dergisi* 2005; 13: 39-43.
2. Stout AP. Tumors of the peripheral nervous system. *Mo Med* 1949; 46: 255-9.
3. Yıldırım M, Yorgancılar E, Bulut F, Meriç F, Topçu İ. Nazal tip Schwannomu: Vaka sunumu ve literatürlerin kısaca gözden geçirilmesi. *Türk Arch Otolaryngol* 2009; doi:10.2399/tao.08.031.
4. Al-Ghamdi S, Black MJ, Lafond G. Extracranial head and neck schwannomas. *J Otolaryngol* 1992; 21: 186-8.
5. Sharaki MM, Talaat M, Hamana SM. Schwannoma of the neck. *Clin Otolaryngol Allied Sci* 1982; 7: 245-51.
6. Wippold FJ II. Diagnostic imaging of the larynx. In: Cummings CW, Fredrickson JM, Harker LA, Krause CJ, Schuller DE, editors. *Otolaryngology – Head and Neck Surgery*. 3rd ed. St. Louis: CV Mosby; 1998. p. 1895-919.
7. Davis WL, Harnsberger HR, Smoker WR, Watanabe AS. Retropharyngeal space: evaluation of normal anatomy and diseases with CT and MR imaging. *Radiology* 1990; 174: 59-64.
8. Köybaşıoğlu A. Boyun enfeksiyonları. In: Çelik O, editör. *Kulak Burun Boğaz Hastalıkları ve Baş Boyun Cerrahisi*. İstanbul: Turgut Yayıncılık; 2002. s. 839-59.
9. Colreavy MP, Lacy PD, Hughes J, et al. Head and neck schwannomas: a 10-year review. *J Laryngol Otol* 2000; 114: 119-24.
10. Hamoir MF, Minet M, Garin P. Schwannoma of the cervical esophagus. Case report and clinical and pathologic analysis. *Rev Laryngol Otol Rhinol* 1998; 119: 51-4.
11. Kayihan E, Erişen L. *Baş-Boyun Kanseri*. İstanbul: Nobel Tıp Kitapevleri; 2003.
12. Park CS, Suh KW, Kim CK. Neurilemmomas of the cervical vagus nerve. *Head Neck* 1991; 13: 439-41.
13. Leu YS, Chang KC. Extracranial head and neck schwannomas: a review of 8 years experience. *Acta Otolaryngol* 2002; 122: 435-7.
14. Hibbard J. *Laryngology and head and neck surgery*. In: Kerr AG, ed. *Scott-Brown's Otolaryngology*. Sixth edition. vol 5 Oxford, 1997; 16: 8,22:6.
15. Moukabet RV, Sabri AN. Current management of head and neck schwannomas. *Curr Opin Otolaryngol Head Neck Surg* 2005; 13: 117-22.
16. Wong BL, Bathala S, Grant D. Laryngeal schwannoma: a systematic review. *Eur Arch Otorhinolaryngol* 2017; 274: 25-34.
17. Furukawa M, Furukawa MK, Katoh K. Differentiation between schwannoma of the vagus nerve and schwannoma of the cervical sympathetic chain by imaging diagnosis. *Laryngoscope* 1996; 106: 1548-52.
18. Biswas D, Marnane CN, Mal R, Baldwin D. Extracranial head and neck schwannomas- a 10 year review. *Auris Nasus Larynx* 2007; 34: 353-9.
19. Zhang H, Cai C, Wang S, Liu H, Ye Y, Chen X. Extracranial head and neck schwannomas: a clinical analysis of 33 patients. *Laryngoscope* 2007; 117: 278-81.
20. Chang KC, Leu YS. Hypoglossal schwannoma in the submandibular space. *J Laryngol Otol* 2002; 116: 63-4.
21. Enzinger FM, Weiss SW. Benign tumors of the peripheral nerves. In: *Soft Tissue Tumors*, 2nd edn, St Louis: The CV Mosby Company 1988: 725-35.
22. Miettinen M. Nerve sheath tumors. In: *Diagnostic Soft Tissue Pathology*, 1st edn, Philadelphia 2003: 353-61.
23. Wang B, Dong P, Shen B, Xu H, Zheng J. Laryngeal schwannoma excised under a microlaryngoscope without tracheotomy: a case report. *Exp Ther Med* 2014; 7: 1020-2.
24. Kayhan FT, Kaya KH, Yılmazbayhan ED. Transoral robotic approach for schwannoma of the larynx. *J Craniofac Surg* 2011; 22: 1000-2.

Erol KELEŞ 0000-0003-4443-6714
Orkun EROĞLU 0000-0001-9392-5755
Özlem ÜÇER 0000-0003-1877-7267
Sadettin EMRE 0000-0002-7906-9902