

## Klinik Araştırma

# Travma Hastalarında Skapula Kırıklarına Eşlik Eden Toraks Yaralanmalarının Değerlendirilmesi

Evrım GÜL<sup>1,a</sup>, Muharrem ÇAKMAK<sup>2</sup>, Mehmet Çağrı GÖKTEKİN<sup>1</sup>, Yeliz GÜL<sup>3</sup>

<sup>1</sup>Fırat Üniversitesi Tıp Fakültesi, Acil Tıp Anabilim Dalı, Elazığ, Türkiye

<sup>2</sup>Fırat Üniversitesi Tıp Fakültesi, Göğüs Cerrahisi Anabilim Dalı, Elazığ, Türkiye

<sup>3</sup>SBÜ Elazığ Eğitim ve Araştırma Hastanesi, Radyoloji Kliniği, Elazığ, Türkiye

## ÖZET

**Amaç:** Skapula kırıkları toraks travmalarında yaygın görülen bir patoloji değildir. Varlığında, yaralanma şiddeti göz önüne alınarak diğer sistemler dikkatlice değerlendirilmelidir. Çalışmamızda travma hastalarında sık görülmeyen skapula kırığı olan hastaları ve eşlik eden diğer yaralanmaları değerlendirmeyi amaçladık.

**Gereç ve Yöntem:** 2012-2017 tarihleri arasında kliniğimize başvuran ve skapula kırığı olan travma hastalarının kayıtları retrospektif değerlendirildi.

**Bulgular:** Skapula kırıklı toplam 52 toraks travmalı hasta çalışmaya alındı. Hastaların yaş ortalaması  $49,06 \pm 18,42$  (min-maks: 14-82) idi. Kırık altısı (%88,46) erkek, 6'sı (%11,54) kadındı. Hastalarda en sık travma oluş mekanizması araç içi trafik kazasıydı (n:21 %44,2). Hastalara eşlik eden en sık patoloji olarak kot kırığı tespit edildi (n :23 %44,2). Diğerleri ise akciğer kontüzyonu (n :21 %40,4), pnömotoraks (n :13 %25), klavikula kırığı (n :10 %19,2), akciğer laserasyonu (n :5 %9,6), hemotoraks (n :4 %7,7), sternum kırığı (n :3 %5,8), torakal vertebra kırığı (n :12 %23,1), lomber vertebra kırığı (n :3 %5,8), pnömomediastinum (n :2 %3,8) idi. On bir hastada (%21,1) ise toraks içi ek yaralanma olmadığı görüldü.

**Sonuç:** Skapula kırığının eşlik ettiği toraks travmaları her ne nedenle olursa olsun, travma şiddetindeki yükseklik, yandaş organ yaralanma oranı yüksekliği ve mortalite artışı ile birliktelik gösterir. Bu hastalar eşlik edebilecek toraks içi ek yaralanmalar açısından da değerlendirilmelidir.

**Anahtar Sözcükler:** Skapula Kırığı, Toraks Travması, Acil Servis.

## ABSTRACT

### Evaluation of Thoracic Injuries Accompanying to Scapula Fractures in Trauma Patients

**Objective:** Scapular fractures are not a common pathology of thoracic trauma. Other systems should be carefully assessed in the presence of injury severity. In our study, we aimed to evaluate patients with scapular fractures that were uncommon in trauma patients and other comorbid injuries.

**Material and Method:** We retrospectively reviewed records of trauma patients that had scapular fracture applied to our clinic between 2012-2017.

**Results:** A total of 52 thoracic trauma patients with scapular fractures were evaluated. The mean age of the patients was  $49.06 \pm 18.42$  (min-max: 14-82). Forty-six (88.46%) were male and 6 were female (11.54%). The most common mechanism of trauma in patients was in-car traffic accidents (n :21, 44.2%). The most frequent pathology accompanying the disease was rib fracture (n :23, 44.2%). The others were lung contusion (n :21, 40.4%), pneumothorax (n :13, 25%), clavicle fracture (n :10, 19.2%), lung laceration (n :5, 9.6%), hemothorax (n :4, 7.7%), sternum fracture (n :3, 5.8%), thoracic vertebra fracture (n :12, 23.1%), lumbar vertebra fracture (n :3, 5.8%) and pneumomediastinum (n :2, 3.8%). Eleven patients (21.1%) did not have any additional injuries within the thorax.

**Conclusion:** Whatever the cause of the thoracic trauma accompanying with scapular fracture is, it is associated with the level of the trauma severity, the rate of the associated organ injury and the increase in mortality. These patients should also be evaluated for additional injuries within the thorax.

**Keywords:** Scapular Fracture, Thoracic Trauma, Emergency Department.

**Bu makale atıfta nasıl kullanılabilir:** Gül E, Çakmak M, Göktekin MC, Gül Y. Travma Hastalarında Skapula Kırıklarına Eşlik Eden Toraks Yaralanmalarının Değerlendirilmesi. Fırat Tıp Dergisi 2019; 24 (3): 114-116.

**How to cite this article:** Gul E, Cakmak M, Goktekin MC, Gul Y. Evaluation of Thoracic Injuries Accompanying to Scapula Fractures in Trauma Patients. Fırat Med J 2019; 24 (3): 114-116.

Toraks travmaları künt ve penetran olarak iki gruba ayrılır. Künt toraks travmalarının en sık nedeni motorlu araç kazalarıdır. Diğer nedenler ise düşmeler, darp ve patlamaya bağlı blast yaralanmalardır. Penetran toraks yaralanmaları ise ateşli silah yaralanması ve kesici delici alet yaralanması olarak sınıflandırılır. İzole göğüs duvarı yaralanması nadir görülür. En sık intratorasik yandaş patolojiler sırasıyla hemotoraks, hemopnömotoraks, pnömotoraks ve diyafragma rüptürüdür (1). Toraks travmaları göğüs duvarı ve torasik kavitenin bir

ya da bütün komponentlerini etkileyebilir. Bu komponentler içerisinde yer alan ve etkilenebilme ihtimaline sahip olan yapılar, kemik iskelet (kaburgalar, klavikula, skapula ve sternum), akciğerler ve plevra, trakeobronşiyal ağaç, özofagus, kalp, intratorasik büyük damarlar ve diyafragmadır (2).

Skapula kırıkları ise toraks travmalarında yaygın görülen bir patoloji değildir. Yüksek enerjili travmalarla oluşan kırıklardır. Varlığında, yaralanma şiddeti göz önüne alınarak diğer sistemler dikkatlice değerlendirilmelidir. Başlangıç tedavisi omuzun immobilizasyo-

<sup>a</sup>Yazışma Adresi: Evrim GÜL, Fırat Üniversitesi Tıp Fakültesi, Acil Tıp Anabilim Dalı, Elazığ, Türkiye

Tel: 0424 233 3555

Geliş Tarihi/Received: 19.07.2018

e-mail: evrimgl@yahoo.com.tr

Kabul Tarihi/Accepted: 23.11.2018

nudur. Omuz egzersizleri kısıtlanmalıdır. Cerrahi tedavi sık değildir (3).

Çalışmamızda, travma hastalarında sık görülmeyen skapula kırıklı hastaları ve eşlik eden diğer yaralanmaları değerlendirmeyi amaçladık.

## GEREÇ VE YÖNTEM

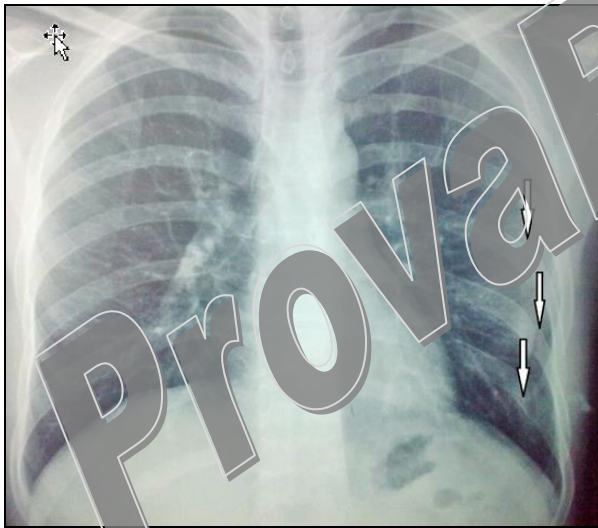
Ocak 2012 - Aralık 2017 tarihleri arasında kliniğimize başvuran ve skapula kırığı olan travma hastalarının kayıtları retrospektif değerlendirildi. Hastaların demografik ve radyolojik verileri standart veri formuna kaydedildi. Sürekli değişkenler, **ortalama ± standart sapma**, kategorik değişkenler ise yüzde olarak verildi (Etik kurul tarih ve sayısı: 09/07/2018-272148).

## BULGULAR

Skapula kırıklı toplam 52 toraks travmalı hasta çalışmaya alındı. Hastaların yaş ortalaması  $49,06 \pm 18,42$  (min-maks: 14-82) idi. Kırk altısı (%88,46) erkek, 6'sı (%11,54) kadındı.

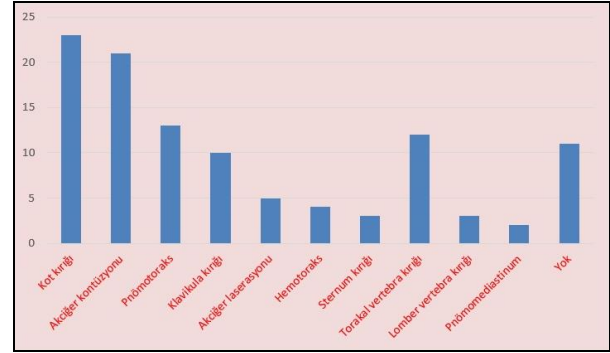
Hastalarda en sık travma oluşum mekanizması araç içi trafik kazasıydı (n :21, %44,2). Diğer nedenler düşme (n :19, %36,5), araç dışı trafik kazası (n :4, %7,7), ateşli silah yaralanması (n :4, %7,7), motorsiklet kazası (n :2, %3,8), iş kazası (n :2, %3,8) idi.

Hastalara eşlik eden en sık patoloji olarak kot kırığı tespit edildi (n :23, %44,2) (Resim 1).



**Resim 1:** Skapula kırığına eşlik eden kot kırıkları.

Diğerleri ise akciğer kontüzyonu (n :21, %40,4), pnömotoraks (n :13, %25), klavikula kırığı (n :10, %19,2), akciğer laserasyonu (n :5, %9,6), hemotoraks (n :4, %7,7), sternum kırığı (n :3, %5,8), torakal vertebra kırığı (n :12, %23,1), lomber vertebra kırığı (n :3, %5,8), pnömomediastinum (n :2, %3,8) idi. Onbir hastada (%21,1) ise toraks içi ek yaralanma olmadığı görüldü (Grafik 1).



**Grafik 1:** Skapula kırığına eşlik eden yandaş patolojiler.

Bir hastanın acil serviste, 1 hastanın da yoğun bakımda kaybedildiği tespit edildi.

## TARTIŞMA

Toraks travmaları göğüs duvarı ve torasik kavitenin bir ya da bütün komponentlerini etkileyebilir. Bu komponentler içerisinde yer alan ve etkilenebilir ihtimaline sahip olan yapılar, kaburgalar, klavikula, skapula, sternum, akciğerler, plevra, trakeobronşiyal ağaç, özofagus, kalp, intratorasik büyük damarlar ve diyafragma'dır (2, 3). İki ana yaralanma modeli ile karşımıza gelir. Künt yaralanmalar en sık trafik kazaları, penetran yaralanmalar ise kesici delici aletlerle oluşur (4). Sunulan çalışmada skapula yaralanmasının nedeni %92,3 olguda künt yaralanma, %7,7'sinde ateşli silahla penetran yaralanma ile oluşmuştu. Künt toraks travmalarının %70-80'ini motorlu araç kazaları oluşturur (1). Çalışmamızda, skapula kırıklarına neden olan en sık torasik travma nedeni araç içi trafik kazası idi.

Toraks travmalarında skapula kırıkları yaygın değildir. Önemi, yüksek enerjili güçlerle meydana gelebilecek kırıklar olduğu için yandaş yaralanma insidansının yüksek olmasıdır. Yandaş yaralanma oranı %75-100 civarındadır. En yaygın yandaş yaralanmalar ise kafa, göğüs ve abdomendir. Bu hastalarda skapula çevresinde ağrı vardır. Hassasiyet, şişlik, ekimoz, ve kırıkla alakalı krepitasyon çoğunlukla vardır. Kırıklar çoğunlukla skapulanın boyun ve gövde kısmına lokalizedir (5).

Skapula kırıklı hastaların %30'undan fazlası değerlendirilmenin ilk aşamalarında ihmal edilir. Skapula kırığı varlığında yaralanma şiddeti de göz önüne alınarak diğer sistemler dikkatlice değerlendirilmelidir. Başlangıç tedavisi omuzun immobilizasyonudur. Omuz egzersizleri kısıtlanmalıdır. Cerrahi tedavi sık değildir. Glenoid, akromion, korakoidi içeren kırıklarda açık redüksiyon ve internal fiksasyon gerekebilir. Skapulotorasik ayrılma ise yelken omuz olarak ta isimlendirilen yine çok nadir görülen bir durumdur. Bu yaralanmada çok güçlü germe kuvvetleri tarafından skapula ve omuzun diğer yapıları torakstan uzağa itilir. Kol ve omuzun kas, vasküler ve sinir komponentleri ciddi bir şekilde olaya karışır. Fizik muayenede omuz bölgesinde önemli derecede hematoma ve ödem vardır. Nörolojik defisitler, omuzun distalinde motor fonksiyon ve

duyu kaybını içerir. Kol nabızları, aksiler arter trombozundan dolayı azalmış ya da kaybolmuştur. Bu tahrip edici yaralanma için spesifik bir medikal tedavi geliştirilmemiştir. Cerrahi tedavi nadiren endikedir. Eğer nörovasküler bütünlük ve fonksiyonlar yeterince korunmuşsa omuz için cerrahi fiksasyon yapılabilir. İleri derecede harabiyet gelişen bazı hastalara amputasyon yapılması bir diğer tedavi şeklidir (1, 5). Çalışmamızda, böyle bir patoloji tespit edilmedi.

En sık karşılaşılan toraks patolojileri kot kırığı, klavikula kırığı, sternal kırık, akciğer kontüzyonu, pnömotoraks, hemotoraks, hemopnömotoraks ve diyafragma rüptürüdür (1). Kot kırıkları, toraks travmalarında en sık rastlanan patolojilerdir. 4-10'uncu kaburgalar en sık kırılan kaburgalardır. Hastalar genelde inspiratuvar göğüs ağrısı ve kırık kaburga ya da kaburgalar üzerinde bir rahatsızlık tarif ederler. Fizik muayenede kırık bölgesinde krepatasyon ve hassasiyet görülür. Bu durumda akciğer kontüzyonu, pnömotoraks, hatta hemotoraks eşlik edebilir (5). Çalışmamızda, skapula kırığına eşlik eden en sık yandaş yaralanma kot kırığı iken, en sık intratorasik patoloji akciğer kontüzyonu ve pnömotoraks idi.

Klavikula kırıkları, omuz kavşağı bölgesindeki en sık yaralanmalar içerisindedir. Travmalarındaki yaygın mekanizmalar; direkt kemik shaftına olan darbeler, kol açıkken uzanmış bir elin üzerine düşme ve omuza karşı

direkt yana düşüşlerdir. Klavikula kırıklarının yaklaşık %75-80'i kemiğin orta 1/3'ünde oluşur (6). Çalışmamızda, skapula kırığı olan hastaların %19.2'de klavikula kırığı olduğu görüldü.

Sternal kırıklar, çoğunlukla mortolu araç kazaları nedeniyle oluşur. Kemiğin 1/3 üst ve orta kısmı en sık etkilenen kısımlardır. Genelde transvers olarak etkilenir. Hastada etkilenen bölgede ağrı vardır. İspiratuvar ağrı ya da dispne hissi olabilir. Fizik muayenede hassasiyet ve şişlik mevcuttur. Kırık çevresinde ekimoz görülebilir. Elle muayenede, kırık hatta palpe edilebileceği gibi krepatasyonlar da alınabilir. Yandaş yaralanma hastaların %55-70'inde görülür. En yaygın yandaş yaralanmalar kot kırıkları, uzun kemik kırıkları, kapalı kalp yaralanmasıdır (1, 3, 7). Çalışmamızda, skapula kırığına eşlik eden sternum kırık oranı %5.8 idi.

Sonuç olarak, toraks travmaları her ne nedenle olursa olsun, travma şiddetindeki yükseklik, yandaş organ yaralanma oranı yüksekliği ve mortalite artışı ile birliktelik gösterir. Skapula kırıkları toraks yaralanmaları içerisinde nadir görülür, yüksek enerjili travmalar sonucu olduğundan eşlik eden önemli yaralanmaların oranı yüksektir. Bu hastalar eşlik edebilecek toraks içi ek yaralanmalar açısından da değerlendirilmeli ve skapula kırığı varlığında dikkatli bir hasta yönetimi uygulanmalıdır.

## KAYNAKLAR

1. Phelan HA, Patterson SG, Hassan MO, Gonzalez RP, Rodning CB. Thoracic damage-control operation: principles, techniques, and definitive repair. J Am Coll Surg 2006; 206: 933-41.
2. Accidents or unintentional injuries. Centers for Disease Control and Prevention. Available at <http://www.cdc.gov/nchs/fastats/accidental-injury.htm>. September 30, 2015; 23: 2016.
3. Al-Sadek TA, Niklev D, Al-Sadek A, Al-Sadek L. Scapular fractures in blunt chest trauma - self-experience study. Open Access Maced J Med Sci 2016; 15; 4: 688-91.
4. Ateşçelik M, Gürger M. Acil servise künt travma ile başvuran hastaların incelenmesi. Fırat Tıp Dergisi 2013; 18; 103-8.
5. Seamon MJ, Haut ER, Arendonk VK et al. An evidence-based approach to patient selection for emergency department thoracotomy: A practice management guideline from the Eastern Association for the Surgery of Trauma. J Trauma Acute Care Surg 2015; 79: 159-73.
6. Paladini P, Pellegrini A, Merolla G, Campi F, Porcellini G. Treatment of clavicle fractures. Transl Med UniSa 2012; 2: 47-58.
7. Adams JE, Davila-Roman VG, Bessey PQ, Blake DP, Ladenson JH, Jaffe AS. Improved detection of cardiac contusion with cardiac troponin I. Am Heart J 1996; 131: 308-12.

Evrinm GÜL	0000-0001-9049-5446
Muharrem ÇAKMAK	0000-0002-9504-2689
Mehmet Çağrı GÖKTEKİN	0000-0001-7911-8965
Yeliz GÜL	0000-0001-9280-3254