

Olgu Sunumu

Bilateral Ektopik Servikal Timus Olgusu

Veysel KAPLANOĞLU¹, Hatice KAPLANOĞLU^{2,a}, Betül KARATAŞ¹, Tülin Hakan DEMİRKAN³

¹Sağlık Bilimleri Üniversitesi Keçiören Eğitim ve Araştırma Hastanesi, Radyoloji Kliniği, Ankara, Türkiye

²Sağlık Bilimleri Üniversitesi Dışkapı Yıldırım Beyazıt Eğitim ve Araştırma Hastanesi, Radyoloji Kliniği, Ankara, Türkiye

³Sağlık Bilimleri Üniversitesi Ankara Çocuk Sağlığı Hastalıkları Hematoloji Onkoloji Eğitim ve Araştırma Hastanesi, Radyoloji Kliniği, Ankara, Türkiye

ÖZET

Servikal ektopik timus (SET) çocukluk çağı servikal kitlelerinin nadir nedenlerinden birisidir. Ultrason (US) ve manyetik rezonans görüntüleme (MRG), bu lezyonlar doğal timus ile aynı ekoda ve sinyal yoğunluğunda görülür. Bu nedenle, hem US hem de MRG, SET tanısı için uygun görüntüleme yöntemleridir. Hastanemize bilateral servikal şişlik nedeni ile başvuran SET olgusunun US ve MRG özelliklerini inceledik. Özellikle, timik dokunun tipik US görünümüne dayanarak, keşfedilen bir lezyonun ektopik timus dokusu olduğunu tespit etmek için biyopsiye olan ihtiyacı güvenle önleyebileceğimizi düşünüyoruz. Biz bu yazıda, boyun kitlesi yakınması ile gelen çocuk hastada, servikal ektopik timus tanısında görüntüleme yöntemlerinin önemini vurgulamayı amaçladık.

Anahtar Sözcükler: Timus, Servikal, Ektopik, Ultrasonografi, MRG.

ABSTRACT

A Case of Bilateral Ectopic Cervical Thymus

Cervical ectopic thymus (CET) is one of the rare causes of cervical masses in childhood. These lesions manifest with the same echo and signal intensity as the natural thymus on ultrasonography (US) and magnetic resonance imaging (MRI) respectively. Therefore, both US and MRI are appropriate imaging methods for the diagnosis of CET. We evaluated the US and MRI features of the CET patient who presented to our hospital due to bilateral cervical swelling. In particular, based on the typical US appearance of thymic tissue, we believe that we can safely prevent the need for biopsy to detect a discovered lesion that has ectopic thymus tissue. In this article, we aimed to emphasize the importance of imaging methods in the diagnosis of CET in a pediatric patient with a complaint of neck mass.

Keywords: Thymus, Cervical, Ectopic, Ultrasonography, MRI.

Bu makale atıfta nasıl kullanılır: Kaplanoğlu V, Kaplanoğlu H, Karataş B, Demirkan TH. Bilateral Ektopik Servikal Timus Olgusu. Fırat Tıp Dergisi 2020; 25 (1): 53-55.

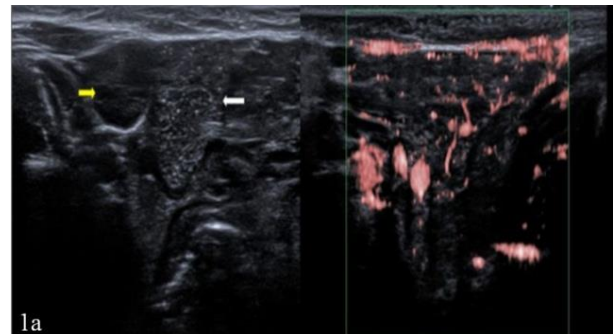
How to cite this article: Kaplanoglu V, Kaplanoglu H, Karatas B, Demirkan TH. A Case of Bilateral Ectopic Cervical Thymus. Fırat Med J 2020; 25 (1): 53-55.

Servikal ektopik timus, çocuklarda boyun kitlelerinin nadir sebeplerinden birisidir (1). Servikal timik kitleler konjenital lezyonlar olup, embriyogenez sırasında anormal timik göç nedeniyle oluşur. Bu kitlelerin büyük çoğunluğu asemptomatiktir (2). Bu nedenle servikal timus sıklıkla rastlantısal olarak saptanır ve gerçek görülme sıklığı bilinmemektedir (3). Ektopik servikal timik dokunun preoperatif olarak teşhisi zordur; tanı sadece biyopsi spesimenin histopatolojik incelemesi ile yapılabilir (4). Servikal timusu tanımak, yanlış tanıyı engellemek, gereksiz biyopsi ve cerrahi işlemlerin önüne geçmek açısından önemlidir. Biz bu yazıda, boyunda şişlik yakınması ile gelen çocuk hastada, ektopik servikal timus dokusunun ultrason (US) ve manyetik rezonans görüntüleme (MRG) özelliklerini inceledik.

OLGU SUNUMU

Dört yaşında erkek hasta, her iki taraf servikal bölgede şişlik yakınması ile başvurdu. Kitle dışında ciltte, sis-

temik fizik muayenede ve laboratuvar bulgularında bir anormallik saptanmadı. US incelemesi 10-14 MHz lineer prob ile (Toshiba Aplio 500, Toshiba Medical Systems Corporation, Tokyo, Japan) gerçekleştirildi. US'de bilateral submandibular bez lateral komşuluğunda, sağ servikal bölgede 18x10 mm, sol servikal bölgede 18x14 mm boyutlu, içerisinde lineer ve noktasal ekojen odaklar bulunan iyi sınırlı hipoeoik solid lezyonlar mevcuttu.



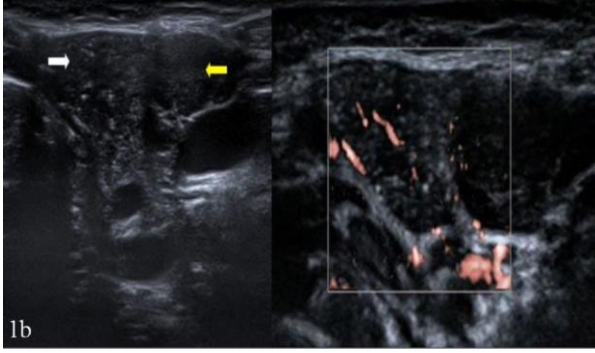
^aYazışma Adresi: Hatice KAPLANOĞLU, Sağlık Bilimleri Üniversitesi Dışkapı Yıldırım Beyazıt Eğitim ve Araştırma Hastanesi, Radyoloji Kliniği, Ankara, Türkiye

Tel: 0505 892 3061

Geliş Tarihi/Received: 25.02.2019

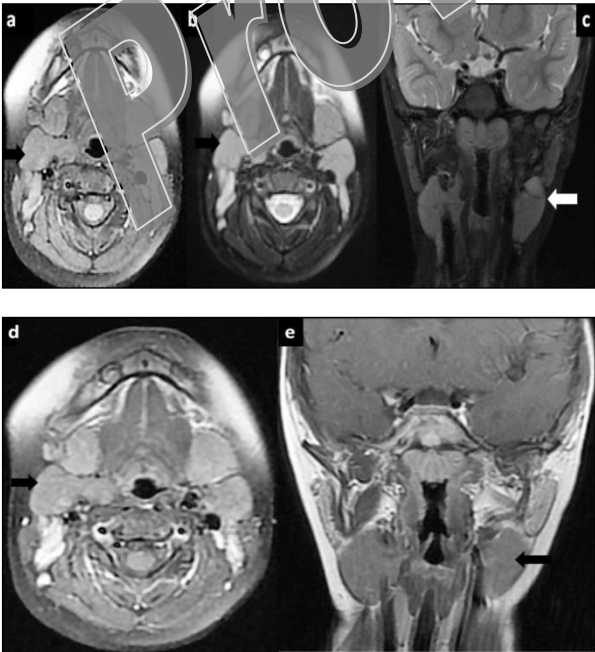
e-mail: hatice.altknaynak@yahoo.com.tr

Kabul Tarihi/Accepted: 11.06.2019



Resim 1a, 1b: Ektopik servikal timusa ait US görüntüsünde; sağ (a) ve sol (b) submandibular bez (sarı ok) posteriorunda, içinde lineer ve noktasal ekojen odaklar bulunan iyi sınırlı hipoekoik yumuşak doku kitlesi (beyaz ok) izleniyor. SMI Doppler incelemede santral ve periferik kanlanma saptandı.

Tanımlanan lezyonlarda Superb Micro-vascular Imaging (SMI) Doppler incelemede santral ve periferik kanlanma saptandı (Resim 1a, 1b). Ayrıca tiroid bezi inferiorunda normal timus bezi izlendi. Lezyonların sonografik görünümü, timus bezinin normal US görüntüsü ile tamamen benzer olduğu için, servikal ektopik timus (SET) tanısı düşünüldü. Tanıyı doğrulamak amacıyla MRG yapıldı. MRG’de her iki tarafta parotis bezi inferiorundan başlayarak, kaudale doğru sternokleidomastoid (SKM) kasların medialinde, trakea-kıkırdak boyunca uzanan, sağda 37x25x21 mm, solda 36x21x18 mm boyutlu, T1 ağırlıklı görüntülerde hipointens, T2 ağırlıklı görüntülerde hafif hiperintens, kontrast madde enjeksiyonu sonrası hafif heterojen kontrastlanma gösteren yumuşak doku kitleleri tespit edildi (Resim 2a-e).



Resim 2a-e: Ektopik servikal timusa ait MR görüntüsünde; her iki submandibular bölgede, karotis bifurkasyonlarının anteriorunda, SKM kaslarının medialinde yer alan, aksiyal yağ baskılı T1A görüntüde (a), SKM kas ile izointens (ok); aksiyal (b) ve koronal (c) yağ baskılı T2A görüntülerde, SKM kasına göre hiperintens izlendiği (oklar); aksiyal (d) ve koronal (e) T1A yağ-baskılı kontrastlı görüntüde kontrast tutulumu gösterdiği (oklar) izleniyor.

Lezyonların sinyal intensitelerinin tüm sekanslarda timus dokusu ile benzer olması ve benzer kontrastlanma paterni göstermesi sebebiyle, SET olarak değerlendirildi. Olguda dispne, disfaji ya da stridor gibi bası bulguları bulunmadığı için cerrahi müdahale yapılmadı, izlem önerildi.

TARTIŞMA

Timus, embriyolojik olarak 3. Faringeal cebin ventral parçasından köken alır. Timusun göçü sırasında bir parçasının veya tamamının embriyonun boyun bölgesinde kalmasıyla SET anomali oluşur (5). Ektopik veya aberran timus dokusu, embriyolojik gelişim sırasında timusun iniş ya da timofaringeal kanalın involüsyon anomali nedeniyle İngiltere mandibuladan, anterior mediastene kadar herhangi bir yerde görülebilir. Anormal yerleşimli timus dokusu, embriyolojik olarak timusun normal iniş yolunda ise aberran timus, iniş yolunun dışında herhangi bir yerde saptanırsa ektopik timus dokusu olarak adlandırılır (6). Servikal ektopik timus, solid ya da kistik karakter gösterebilir (7). Sıklıkla 2-13 yaşları arasında farkedilmektedir ve infantlarda nadirdir. Erkeklerde kadınlara kıyasla daha sık olup, tipik olarak solda daha fazla oranda görülmektedir (8, 9).

Olguların %90’ı asemptomatik seyrederken %10’unda ise yutma disfonksiyonu, disfaji, solunum güçlüğü gibi semptomlar, tortikolis görülebilir (8, 9). Sunulan olguda ek klinik yakınma yaratmayan servikal şişlik mevcuttu. Ayırıcı tanıda brankial kleft kisti, kistik higroma, lenfoma ve enflamatuvar lenfadenopatiler akılda bulundurulmalıdır. Hastaların çoğunda kesin tanı için ince iğne aspirasyon biyopsisi (İİAB), insizyonel ve eksizyonel biyopsi gibi invaziv yöntemlere ihtiyaç duyulmaktadır (10). Bu nedenle, ektopik ve aberran servikal timus tanısını non-invaziv şekilde koyabilmek önemlidir. Literatürde ektopik timusun, akılda bulundurulması halinde, US ile tanısının mümkün ve yeterli olduğu ve hatta semptomatik vakalar dışında eksizyon uygulanmaksızın US ile takibin yeterli olduğu vurgulanmıştır (3, 10, 11).

US ve MRG, en faydalı tanı yöntemleridir. US, kolay ulaşılabilir, ucuz ve noninvaziv olması sebebiyle ayırıcı tanıda ilk başvurulması gereken tanı yöntemidir ve lezyonun yerleşim yeri, uzanımı, eko yapısı hakkında bilgi verir (5). US’de tipik olarak multipl internal ekojeniteler içeren (yıldızlı gökyüzü görünümü), iyi sınırlı, çevre yapılarla bası etkisi yapmayan homojen hipoekoik kitle şeklinde izlenir (12). MRG, ileri görüntüleme yöntemi olup tanıyı doğrular ve boynun her iki tarafında olabilecek muhtemel ektopik timus odaklarını tespit eder. Ektopik timus dokusu, MRG’de homojen T1 ağırlıklı görüntülerde kas ile izointens ya da kas dokudan hafif hiperintens, T2 ağırlıklı görüntülerde hiperintens görünür (12). MRG ile boyundaki ektopik timus dokusu ve hastanın normal timus dokusu arasında bağlantı da izlenebilir (1). Tedavi planlamasında hastanın kliniği göz önünde bulundurulur. Trakeaya veya özofa-

gusa bası bulguları olan ektopik timus olgularında cerrahi eksizyon önerilirken, asemptomatik olan olgular izleme alınır (10).

Sonuç: Ektopik timus, özellikle bilateral olanlar, çocuklarda boyun kitlelerinin nadir nedenleri arasındadır. Ele gelen boyun kitlesi olan vakalarda ayırıcı tanı

mutlaka akılda bulundurulması gerekir. Timus dokusunun US görünümünün tipik olması, SET tanısını spesifik olarak koymaya olanak sağlar. İleri görüntüleme olarak MRG'nin de kullanılması, gereksiz biyopsi ve cerrahi işlemlerin önüne geçer.

KAYNAKLAR

1. Zielke AM, Swischuk LE, Hernandez JA. Ectopic cervical thymic tissue: can imaging obviate biopsy and surgical removal? *Pediatr Radiol* 2007; 37: 1174-7.
2. Kelley DJ, Gerber ME, Willging JP. Cervicomedastinal thymic cysts. *Int J Pediatr Otorhinolaryngol* 1997; 39: 139-46.
3. Tanrivermis Sayit A, Elmali M, Hashimov J et al. Bilateral ectopic cervical thymus presenting as a neck mass: Ultrasound and magnetic resonance imaging. *Pediatr Int* 2016; 58: 943-5.
4. Nguyen Q, de Tar M, Wells W et al. Cervical thymic cyst: case reports and review of the literature. *Laryngoscope* 1996; 106: 247-52.
5. Bale PM, Sotelo-Avila C. Maldescent of the thymus: 34 necropsy and 10 surgical cases including 7 thymuses medial to the mandible. *Pediatr Pathol* 1993; 13: 181-90.
6. Koumanidou C, Vakaki M, Theodoropoulou M, et al. Aberrant thymus in infants: sonographic evaluation. *Pediatr Radiol* 1998; 28: 987-9.
7. Kacker A, April M, Markental CB et al. Ectopic thymus presenting as a solid submandibular neck mass in an infant: case report and review of literature. *Int J Pediatr Otorhinolaryngol* 1999; 49: 241-5.
8. Wang J, Fu H, Yang H et al. Clinical management of cervical ectopic thymus in children. *J Pediatr Surg* 2011; 46: E53-6.
9. Song L, Yoo SY, Kim JH et al. Aberrant cervical thymus: imaging and clinical findings in 13 children. *Clin Radiol* 2011; 66: 3842.
10. Schloegel LJ, Gottschall JA. Ectopic cervical thymus: is empiric surgical excision necessary? *Int J Pediatr Otorhinolaryngol* 2009; 73: 475-9.
11. Slovis TL, Meza M, Kuhn JP. Aberrant thymus - MR assessment. *Pediatr Radiol* 1992; 22: 490-4.
12. Fitoz S, Atasoy C, Türköz E et al. Sonographic findings in ectopic cervical thymus in an infant. *J Clin Ultrasound* 2001; 29: 523-6.

Veysel KAPLANOđLU
Hatice KAPLANOđLU
Betül KARATAŞ
Tülin Hakan DEMİRKAN

0000-0002-1376-0469
0000-0003-1874-8167
0000-0003-1397-443X
0000-0003-0518-3013