

**Klinik Araştırma**

## İntrakranial Cerrahi Planlamada Kranimetrik ve Stereotaktik Hesaplama Yöntemlerinin Karşılaştırılması

Adnan Yalçın DEMİRCİ<sup>1,a</sup>, Mehmet SORAR<sup>2</sup>, Ersin ÖZEREN<sup>3</sup>, Pınar ÖZİŞİK<sup>4</sup><sup>1</sup>Bursa Yüksek İhtisas Eğitim ve Araştırma Hastanesi, Beyin Cerrahi Kliniği, Bursa, Türkiye<sup>2</sup>Dışkapı Yıldırım Beyazıt Eğitim ve Araştırma Hastanesi, Beyin Cerrahi Kliniği, Ankara, Türkiye<sup>3</sup>Aksaray Üniversitesi Tıp Fakültesi, Beyin Cerrahi Anabilim Dalı, Aksaray, Türkiye<sup>4</sup>TOBB Üniversitesi Tıp Fakültesi, Beyin Cerrahi Anabilim Dalı, Ankara, Türkiye**ÖZET**

**Amaç:** Günümüz nöroşirürji pratiğinde stereotaktik girişimler giderek daha fazla önemli hale gelmektedir. Kranial anatomik belirteçler ve radyolojik yöntemler kullanılarak yapılan yüzeysel manuel ölçümler kafa içindeki lezyon girişimlerinde kraniotomi fleplerinin yerleşimini belirlemede hala oldukça önemli bir yere sahiptir. Biz bu çalışmada her iki farklı yöntemi kullanarak ideal kraniotomi giriş noktaları arasındaki farkları belirlemeye çalıştık.

**Gereç ve Yöntem:** Dışkapı Eğitim ve Araştırma Hastanesinde 2010-2011 yılları arasında beyin tümörü nedeniyle ameliyat planlanan hastalarda, ideal giriş yerinin belirlenmesinde bilgisayar eşliğinde stereotaktik çerçeveye yapılan ölçümler ile hastanın radyolojik görüntüleri baz alınarak yüzeysel anatomik noktalarından manuel olarak yapılan ölçümler karşılaştırılmıştır. Her hasta için stereotaktik çerçeve takıldıktan ve gerekli görüntülemeler yapıldıktan sonra, bilgisayarda hedefleme ve giriş koordinatları hesaplanıp uygun giriş noktası işaretlenmiş, aynı hastada kranimetrik yöntemlerle hesaplamalar yapıp, uygun giriş noktası hastanın kafasına çizildikten sonra her iki farklı giriş noktası fotoğraflanarak arasındaki mesafe hesaplanmıştır.

**Bulgular:** Çalışmaya dahil edilen 22 hastanın 11’de giriş yeri seçimi açısından hiç fark yok iken diğer 11 hastada fark 5 mm ile 3 cm arasında değişmekle birlikte, oluşan bu fark cerrahin giriş yeri tercihinden kaynaklanmıştır.

**Sonuç:** Anatomik belirteçlerin ve kranimetrik yöntemlerin kullanılması ve öğretilmesi, özellikle stereotaktik çerçeve bulunmayan merkezlerde çalışacak nöroşirürjiyenler açısından önem taşımaktadır.

**Anahtar Sözcükler:** Stereotaksik Girişimler, Kranimetri, İntrakranial Cerrahi, Anatomik Belirteç, Kraniotomi.

**ABSTRACT****Comparison of Craniometric and Stereotactic Calculation Results for Planning of Intracranial Surgery**

**Objective:** Stereotactic interventions started to play a more important role in current neurosurgery interventions. Superficial craniometric calculations based on anatomical reference points are still valid for determining the location of craniotomy site. We compared these two methods to find the ideal craniotomy place for patients in the planning phase of intracranial surgery.

**Material and Method:** We used 22 patients with brain tumor which were operated in Dışkapı Education and Research Hospital between 2010-2011. Stereotactic frame has been installed for each patient and ideal entry point was labeled with the frame. The manual calculations were done according to anatomical reference points based on radiological views and labeled. The variations and the distance between the two ideal entry points were calculated on the same patient before the surgery.

**Results:** The same points were labeled in 11 of 22 patients. The difference between these two points ranged from 5 mm to 3 cm in the other 11 patients. The surgeon’s preference for craniotomy place according to surgery plan made this difference between these two different calculation methods.

**Conclusion:** Use and education of anatomical markers and craniometric methods is of great importance especially for neurosurgeons in centers without stereotactic frame.

**Keywords:** Stereotactic Interventions, Craniometry, Intracranial Surgery, Anatomical Marker, Craniotomy.

**Bu makale atıfta nasıl kullanılır:** Demirci AY, Sorar M, Özeren E, Özışık P. İntrakranial Cerrahi Planlamada Kranimetrik ve Stereotaktik Hesaplama Yöntemlerinin Karşılaştırılması. Fırat Tıp Dergisi 2020; 25 (2): 69-72.

**How to cite this article:** Demirci AY, Sorar M, Özeren E, Özışık P. Comparison of Craniometric and Stereotactic Calculation Results for Planning of Intracranial Surgery. Fırat Med J 2020; 25 (2): 69-72.

Yirminci yüzyılın ilk yarısı nöroşirürjinin cerrahi bir uzmanlık dalı olarak çok hızlı gelişimine tanık olmuştur. Yüzeysel kranial anatomik belirteçler yıllardır kafa içindeki lezyonların yerini, kraniotomi fleplerinin yerleşimini belirlemede kullanılmıştır. Stereotaktik bipsi ilk olarak 1873 yılında Dittmar (1) tarafından deneysel çalışmada farelerde kullanılmış ve kısa bir süre sonra da 1889 yılında Zernov (2) kafa içi lezyonların lokalizasyonlarını saptama amaçlı kullanmıştır. Yirminci

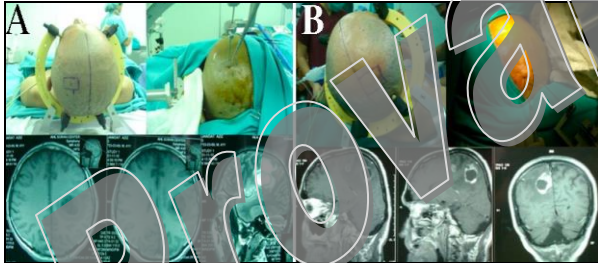
yüzyılın başında Robert Henry Clarke ve Victor Horsley (3) tarafından stereotaktik çerçeveler kartezyen koordinat prensiplerine göre kullanılmıştır. X-ray ışınları kullanılarak yapılan klinik stereotaktik çalışmalar ise ilk olarak 1947 yılında yayımlanmıştır (4). Horsley-Clarke (3) aparatı kartezyen sistemine göre geliştirilmiş, Leksell (5) ise karniuma sabitleme yapılabilen ve hareketli arc-quadrant sistemini geliştirmiştir. Bu ve bunun gibi çerçeve sistemleri ventrikülografi,

bilgisayarlı tomografi (BT), pozitron emisyon tomografisi (PET) ve manyetik rezonans görüntüleme (MRG) gibi radyolojik tetkiklerin geliştirilmesi ile birlikte gelişim göstermişlerdir (6).

Bu çalışmada amaç, yüzeysel belirteçler kullanılarak hesaplanan uygun girişim noktaları ile stereotaktik hedefleme arasında fark olup olmadığının araştırılmasıdır.

## GEREÇ VE YÖNTEM

Dışkapı Eğitim ve Araştırma Hastanesinde 2010-2011 yılları arasında yapılan stereotaktik biyopsi ve stereotaksi eşlikli kraniotomi olgularının 22 tanesinde hastaların kranial görüntülemelerine göre kafatasındaki yüzeysel belirteçler kullanılarak yapılan hesaplamalar ile stereotaksi çerçevesinin (İnomed ZD 50® stereotactic frame, İnomed Medizintechnik, Germany) bilgisayar eşliğindeki matematiksel hesaplamaları karşılaştırılmıştır. Her hasta için stereotaktik çerçeve takıldıktan ve gerekli görüntülemeler yapıldıktan sonra, bilgisayarda hedefleme ve giriş koordinatları hesaplanırken, hep aynı kişi tarafından sagittal planda nasiona ve oksipital protuberense olan uzaklık, aksiyel kesitlerde kulak kepçesinin en üst kısmı ve orta hatta olan uzaklıklar ve sütürlere göre intrakranial lezyonun lokalizasyonu ve uzaklıkları MR üzerinden ölçülerek hesaplamalar yapıp, *burr hole* ya da kraniotomi flebinin yeri hastanın kafasına çizildikten sonra fotoğraflanmıştır (Resim 1A-B).



**Resim 1(A).** Sol parietal kitle nedeniyle ameliyat giriş noktası planlanan hastanın MR görüntüleri; stereotaktik çerçeveye göre hesaplanmış uygun giriş noktası ve manuel olarak hesaplanmış uygun giriş noktası. **(B).** Sağ geri parietal kitlenin MR görüntüleri; uygun giriş yerinin stereotaktik çerçeveyle ve manuel olarak hesaplamaları.

## BULGULAR

Stereotaktik yöntemle hesaplanan giriş yerleri ile geleneksel kraniometrik yöntemle hesaplanan giriş yerleri karşılaştırılmıştır. Çalışmaya dahil edilen 22 hastanın 11’de giriş yeri seçimi açısından hiç fark yok iken diğer 11 hastada en az fark 5 mm ile en fazla fark 3 cm arasında olmakla birlikte, oluşan bu fark cerrahın giriş yeri tercihinden kaynaklanmıştır. Bu 11 hastanın birinde lezyonun açık kraniotomi ile interhemisferik girişime uygun yerde olması nedeniyle giriş yeri seçimi arasında belirgin bir fark görülmüştür. Diğer bir hastada tümör büyük olduğundan biyopsi için seçilen her iki giriş yeri seçimi arasında belirgin fark olsa da her ikisi

de uygun bulunmuştur. Bunların dışında giriş yeri seçimi açısından iki hastada 2 cm, iki hastada da 3 cm gibi belirgin bir fark olmasına rağmen oluşan bu fark, işlemi yapan iki ayrı cerrahın farklı giriş yeri seçimi tercihinden kaynaklanan farklılardır, aslında farklı tercihler yapılmış olsa da giriş ve yönelim açıları aynı hedefi göstermiştir (Tablo 1).

**Tablo 1.** Hastaların operasyon şekilleri ve girişim yeri farkları.

No	Operasyon şekli	Girişim Yeri Farkı (cm)
1	Stereotaktik Biyopsi	2
2	Stereotaktik Biyopsi	1
3	Stereotaktik Biyopsi	0
4	Stereotaktik Biyopsi	1
5	Stereotaktik Biyopsi	0
6	Stereotaktik Biyopsi	0.5
7	Stereotaktik Biyopsi	0
8	Stereotaktik Biyopsi	0
9	Stereotaktik Biyopsi	0
10	Stereotaktik Biyopsi	0
11	Stereotaktik Biyopsi	2
12	Stereotaktik Biyopsi	3
13	Stereotaktik Biyopsi	0
14	Stereotaktik Kraniotomi	0
15	Stereotaktik Kraniotomi	0
16	Stereotaktik Kraniotomi	0
17	Stereotaktik Kraniotomi	1
18	Stereotaktik Kraniotomi	2
19	Stereotaktik Kraniotomi	0
20	Stereotaktik Kraniotomi	1
21	Stereotaktik Kraniotomi	0
22	Stereotaktik Kraniotomi	2

tümör her iki lokalizasyona uygundur

interhemisferik cerrahi girişim

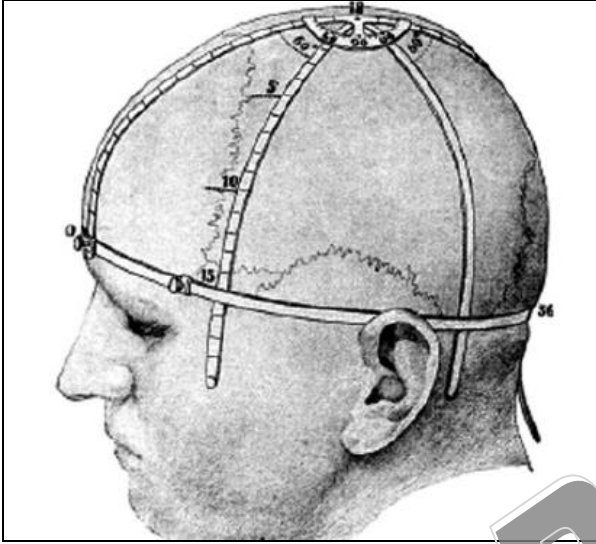
Bu durum, her ne kadar farklı giriş yerleri tercih edilmiş olsa da kraniotomi ile tümör cerrahisi uygulanacak olan hastalar için tolere edilebilir bir durumdur.

## TARTIŞMA

Kafada girişim yeri lokalizasyonunu belirlemek amaçlı çerçeve bağımlı stereotaktik gereçlerin yanında geleneksel yüzeysel koordinatların radyolojik görüntülerle manuel olarak hesaplanarak da uygun girişim noktalarının hesaplanması geleneksel beyin cerrahisinin ameliyat öncesi kraniotomi veya *burr hole* açılım yerinin hesaplanmasında temel teşkil etmektedir. Stereotaktik işlemler sayesinde bu konuda fonksiyonel nöroşirürji çok ilerlemiş olmakla birlikte nöroşirürji asistan eğitimi açısından veya stereotaktik çerçeve bulunmayan merkezler göz önüne alındığında kullandığımız geleneksel yöntemlerin de en az gelişmiş yöntemlerle yarışabilir olduğunu test etmek istedik.

Yıllardır kafa içindeki lezyonların yerini, kraniotomi fleplerinin yerleşimini belirlemede birçok araç geliştirilmiş ve bunların bir kısmı modern stereotaktik çerçevelerin gelişmesine ışık tutmuştur (7-10). Sulkal-giral

anatomi ve sinüsler için anahtar noktaların nöroanatomik çalışmalarla araştırılması ve kullanılması, hemisferik lezyon lokalizasyonu, supra ve infratentorial kraniotomilerin yerleştirilmesi, periventriküler, intraventriküler lezyonlara transskalp girişim ve rezeksiyon cerrahileri için güvenli bir çalışma alanı sağlamaktadır (11-13). Nobel ödül sahibi İsveçli cerrah Theodor Kocher'in (14) intrakranial patolojilerin lokalizasyonunu kranium yüzeyi üzerindeki belirteçlerle korele eden "kraniometer" bunlardan biridir (Resim 2).



Resim 2. Theodor Kocher'in kraniometri cihazı.

Stereotaktik nöroşirürji, 1908'de Horsley ve Clarke'in (15, 16) ilk stereotaktik çerçeveyi plikivütrik ve fonk-

siyonel hastalıklar için intrakranial hedefleme amaçlı kullanıma sokmasıyla başlamış ve endikasyonları genişleyerek devam etmiştir. Geleneksel olarak intrakranial lezyonlarda stereotaktik biopsi için uygun giriş yeri seçimi free-hand dediğimiz sadece yüzeysel hesaplamalar kullanımına göre morbidite, mortalite ve uygun ve yeterli biopsi materyali alınması açısından çok daha güvenilir olduğu kanıtlanmıştır (17-19). Biz de mevcut çalışmamızda yüzeysel belirteçlerin kullanılarak yapılan radyolojik hesaplamaların oldukça güvenilir olduğunu bulduk. Aslında stereotaktik çerçeve sistemleri de bizim manuel olarak hesaplamalarda kullandığımız referans noktalarına göre 3-boyutlu olarak çok daha kesin hesaplamalar yapabilmekte ve sadece *burr hole* kullanılarak derin yerleşimli lezyonlarda güvenli bir şekilde biopsi alınmasına olanak sağlamaktadır. Fakat bizim çalışmamız göstermektedir ki kraniotomi alanının seçilmesinde hala geleneksel yöntemler son derece güvenilir hesaplamalar yapabilmemizi sağlamaktadır. 1970'lerde BT ve 1980'lerde de MRG kullanıma girmesiyle birlikte "Stereotaktik Cerrahi" dediğimiz yeni bir alan ile birlikte radyolojik görüntülemeler kullanılarak stereotaktik biopsi ortaya çıkmış ve bu alanda ciddi gelişmeler yaşanmış ve Fonksiyonel Nöroşirürji doğmuştur (20).

#### Sonuç

Anatomik belirteçlerin ve kraniometrik yöntemlerin kullanılması ve öğretilmesi, özellikle nöroşirürji pratiği açısından hem asistan eğitiminde hem de uzmanlar açısından kraniotomi alanının seçilmesinde hala oldukça önemli ve etkili bir ameliyat öncesi hazırlık yöntemidir.

#### KAYNAKLAR

1. Gildenberg PL, Krauss JK. History of stereotactic surgery. In: Lozano AM, Gildenberg PL, Tasker R (Editors). Textbook of Stereotactic and Functional Neurosurgery. Berlin: Springer-Verlag 2009; 3-33.
2. Zernov DN. Encephalometer: Device for determination of the location of brain parts of living humans. Proc Soc Physicomed 1889; 2: 70-86.
3. Clarke RH, Horsley V. THE CLASSIC: On a method of investigating the deep ganglia and tracts of the central nervous system (cerebellum). Br Med J 1906; 2: 1799-800.
4. Spiegel EA WH, Marks M, Lee ASJ. Stereotaxic apparatus for operations on the human brain. Science 1947; 106: 349-50.
5. Leksell L. A stereotaxic apparatus for intracerebral surgery. Acta Chir Scand 1949; 99: 229-33.
6. Mosskin M, Ericson K, Hindmarsh T, et al. Positron emission tomography compared with magnetic resonance imaging and computed tomography in supratentorial gliomas using multiple stereotactic biopsies as reference. Acta Radiol 1989; 30: 225-32.

7. Richardson A. A comparison of traditional and computerized methods of cephalometric analysis. *Eur J Orthod* 1981; 3: 15-20.
8. Baumrind S, Frantz RC. The reliability of head film measurements. 1. Landmark identification. *Am J Orthod* 1971; 60: 111-27.
9. Baumrind S, Frantz RC. The reliability of head film measurements. 2. Conventional angular and linear measures. *Am J Orthod* 1971; 60: 505-17.
10. Brennan J. An introduction to digital radiography in dentistry. *J Orthod* 2002; 29: 66-9.
11. Ricketts RM. Perspectives in clinical application of cephalometrics. The first fifty years. *Angle Orthod* 1981; 51: 115-50.
12. Raso JL, Gusmão SN. A new landmark for finding the sigmoid sinus in suboccipital craniotomies. *Neurosurgery* 2011; 68(1 Supp. Operative): 1-6.
13. Ribas GC, Yasuda A, Ribas EC, Nishikuni K, Rodrigues AJ Jr. Surgical anatomy of microneurosurgical sulcal key points. *Neurosurgery* 2006; 59: 177-210.
14. Schülke E. Theodor Kocher's craniometer. *Neurosurgery* 2009; 64: 1001-4.
15. al-Rodhan NR, Kelly PJ. Pioneers of stereotactic neurosurgery. *Stereotact Funct Neurosurg* 1992; 58: 60-6.
16. Horsley V, Clarke RH. The structure and functions of the cerebellum examined by a new method. *Brain* 1908; 31: 45-124.
17. Lee T, Kenny BG, Hitchcock ER, et al. Supratentorial masses: Stereotactic or freehand biopsy? *Br J Neurosurg* 1991; 5: 331-8.
18. Leksell L, Leksell D, Schwebel J. Stereotaxis and nuclear magnetic resonance. *J Neurol Neurosurg Psychiatry* 1985; 48: 14-8.
19. Maroon JC, Bank WO, Drayer BP, Rosenbaum AE. Intracranial biopsy assisted by computerized tomography. *J Neurosurg* 1977; 46: 740-4.
20. Ersahin M, Karaaslan N, Gurbuz MS, et al. The safety and diagnostic value of frame-based and CT-guided stereotactic brain biopsy technique. *Turk Neurosurg* 2011; 21: 582-90.

Adnan Yalçın DEMİRCİ	0000000257910094
Mehmet SORAR	0000000269337627
Ersin ÖZEREN	000000019861274x
Pınar ÖZİŞİK	0000000151838100