

Klinik Araştırma

Ultrasonografi Rehberliğinde İnterskalen Brakial Pleksus Blok Uygulamasının Solunum Fonksiyonları ve Arteriyel Kan Gazı Üzerine Etkisi

Muzaffer GENCER^{1,a}

¹İstinye Üniversitesi Tıp Fakültesi, Anesteziyoloji ve Reanimasyon Anabilim Dalı, İstanbul, Türkiye

ÖZET

Amaç: Çalışmamızda ultrason rehberliğinde interskalen brakial pleksus blok uygulamasının solunum fonksiyonları ve arteriyel kan gazı analizi üzerine etkisini araştırmayı amaçladık.

Gereç ve Yöntem: Çalışma, omuz bölgesi ve üst kol cerrahisi planlanan, ASA I-II, cerrahi süresi 2 saati geçmeyen, pulmoner disfonksiyonu olmayan, toplam 64 hasta ile yapıldı. Cerrahi sırasında anestezi sağlamak amaçlı USG-rehberliğinde interskalen brakial pleksus blok işlemi öncesi baseline (T0) ve blok sonrası 20. dk' da (T20) kalp hızı, non-invaziv sistolik, diyastolik ve ortalama arter basıncı ölçülerek kaydedildi. Spirometri ve arteriyel kan gazı analizi yapılarak interskalen brakial pleksus blok uygulamasının solunum fonksiyonlarına ve arteriyel kan gazı üzerine etkisi değerlendirildi. Ayrıca blok uygulaması ile ilgili veriler kaydedildi.

Bulgular: Blok sonrası 20.dk' da kalp hızında daha belirgin olmak üzere (p =0,003), sistolik (p =0,375), diyastolik (p =0,608) ve ortalama arteriyel basınçta (p =0,496) baseline (T0) değerlere göre düşme gözlemlendi. Blok işlemi sonrası 20.dk' da yapılan ikinci (T20) spirometrik ölçümde, baseline (T0) ile karşılaştırıldığında, vital kapasite (VC) (4,86-3,68, p <0,001), zorlu vital kapasite (FVC), zorlu ekspiratuar volüm 1.sn (FEV1) (4,24-3,40, p <0,018), Sniff PmaxPeak (6,18-5,06) (p <0,001) ve ort. PaO2 (86,40-79,24, p <0,024)' de önemli oranda azalma gözlemlendi. Bununla birlikte ortalama PaCO2 (38,62-42,34) (p <0,001) artış anlamlı düzeyde değildi. Blok sonrası, 12 hastada Horner sendrom bulguları, 6 hastada hipotansiyon-bradikardi gözlemlendi. Dört hastada ise ses kısıklığı gelişti.

Sonuç: İnterskalen brakial pleksus bloğu tek taraflı hemidiyafragmatik pareziye neden olarak solunum fonksiyonlarını ve arteriyel oksijen basıncını etkiler ve bu sebeple pulmoner hastalığı veya kardiyak patolojisi olan hastalar için risklidir.

Anahtar Sözcükler: Arteriyel Kan Gazı, İnterskalen Brakial Pleksus Bloğu, Solunum Testleri.

ABSTRACT

The Effect of Ultrasonography Guided Interscalene Brachial Plexus Block on Pulmonary Functions and Arterial Blood Gas

Objective: In this study, we aimed to investigate the effect of ultrasonography (USG) guided interscalene brachial plexus block on pulmonary functions and arterial blood gas analysis.

Material and Method: The study was carried out with 64 patients who were planned to undergo shoulder and upper arm surgery and had no pulmonary dysfunction with ASA I-II and surgery time not exceeding 2 hours. USG-guided interscalene brachial plexus block procedure (baseline, T0) and 20 minutes after block (T20) was performed to provide anesthesia during surgery. Heart rate, systolic, diastolic and mean arterial pressure was recorded after block procedure. Spirometry and arterial blood gas analysis were performed to evaluate the effect of interscalene block on pulmonary functions and arterial blood gas. In addition, data related to block application were recorded.

Results: A decrease in heart rate (p =0.003), systolic (p =0.375), diastolic (p =0.608) and mean arterial pressure (p =0.496) was observed at the 20th min (T20) after the block. In the second (T20) spirometric measurement performed at the 20th minute after block, compared to baseline (T0), vital capacity (VC) (4.86- 3.68, p <0.001), forced vital capacity (FVC), forced expiratory volume 1.sec (FEV1) (4.24-3.40, p <0.018), Sniff PmaxPeak (6.18-5.06, p <0.001) and significant decrease in PaO2 (86.40-79.24, p <0.024) was observed. However, the average PaCO2 (38.62-42.34, p <0.001) increase was not significant. After the block, Horner syndrome findings were observed in 12 patients, and hypotension-bradycardia was observed in 6 patients. Hoarseness developed in 4 patients.

Conclusion: Interscalene brachial plexus affects respiratory function and arterial oxygen pressure by causing unilateral hemidiaphragmatic paresis and is therefore risky for patients with pulmonary disease or cardiac pathology.

Keywords: Arterial Blood Gas, Breathing Patterns, Interscalene Brachial Plexus Block.

Bu makale (iftih) nasıl kullanılır: Gencer M. Usg Rehberliğinde İnterskalen Brakial Pleksus Blok Uygulamasının Solunum Fonksiyonları ve Arteriyel Kan Gazı Üzerine Etkisi. Fırat Tıp Dergisi 2020; 25(4): 224-229.

How to cite this article: Gencer M. The Effect of Usg-Guided Interscalene Brachial Plexus Block on Pulmonary Functions and Arterial Blood Gas. Fırat Med J 2020; 25(4): 224-229.

İnterskalen brakial pleksus blok (ISBPB), omuz, klavikula ve üst kol cerrahilerinde hem anestezi amaçlı hem de postoperatif dönemde analjezi elde etmek ama-

ıyla sıkça kullanılmaktadır. Özellikle omuz cerrahisinde postoperatif analjezide etkilidir (1). Son yıllarda ultrason rehberliğinde periferik sinir bloğu teknikleri;

^aYazışma Adresi: Muzaffer GENCER, İstinye Üniversitesi Tıp Fakültesi, Anesteziyoloji ve Reanimasyon Anabilim Dalı, İstanbul, Türkiye
Tel: 0505 943 6459
Geliş Tarihi/Received: 01.04.2020

e-mail: dr.m.gencer07@gmail.com
Kabul Tarihi/Accepted: 04.08.2020

kas, damar, sinir yapılarının sonoanatomik olarak daha net görülebilir olması nedeniyle blok uygulamalarında başarı oranını arttırmış, daha popüler hale gelmiştir (2, 3). ISBPB uygulaması sırasında, pleksus anatomik olarak birçok damar ve sinir yapılarına yakın olduğu için istenmeyen komplikasyonlar görülebilmektedir. Brakial pleksus ve N. Phrenicus sonoanatomide anatomik olarak yakınlığı görülebilir. N. Phrenicus, anterior skalen kas anteromedial yüzeyi boyunca seyredir ve ISBPB uygulamalarında ajanın yayılımı sırasında lokal anestezinin etkisine bağlı %100' e yakın oranda etkilenir ve bu hemidiyafragmatik pareziye neden olabilir (4). Bu tür bloklarda Frenik sinir tutulumu, ya verilen volümün anterior skalen kas fasyası içindeki frenik sinire doğrudan enjeksiyonu ya da fazla miktarda lokal anestezik ajanın kör enjeksiyonu sonucu ilacın kranial yayılımıyla C3, C4 ve C5 sinir köklerinin etkilenmesi nedeniyle meydana gelebilir (5, 6). Hemidiyafragmatik parezi, aynı taraftaki alt akciğer lobunda ventilasyon-perfüzyon oranının bozulmasına yol açarak solunum fonksiyonlarını etkiler. Bu durum daha önceden solunum problemleri olan hastalarda istenmeyen klinik sonuçlara yol açabilmektedir (7, 8). ISBPB uygulamasında postoperatif dönemde nörolojik komplikasyon diğer bölge bloklarına göre daha fazladır ve yaygın intrafasial ISB' larda neredeyse %50' ye yakın oranda sub-epinöral enjeksiyon gerçekleşebilmektedir (9, 10). Çalışmamızda; ISBPB uygulamaları sonrası Frenik sinir tutulumu sonucu gelişebilen hemidiyafragmatik parezi ilişkili olarak, hastaların solunum fonksiyonları ve arteriyel kan gazında meydana gelebilecek değişiklikleri araştırmayı amaçladık.

GEREÇ VE YÖNTEM

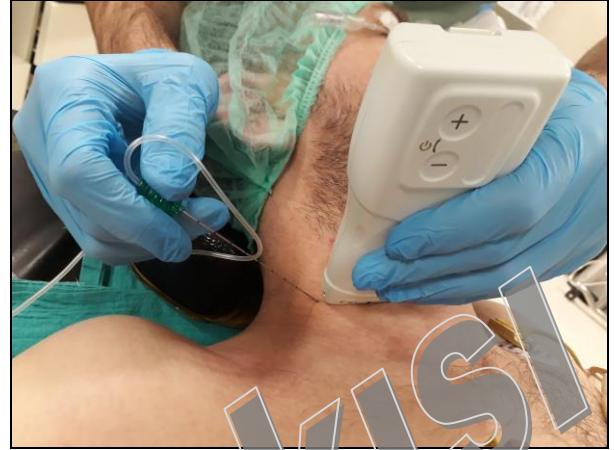Bu prospektif, gözlemsel çalışma için öncelikle, İstinye Üniversitesi Etik Kurulu'ndan 30/10/2014 tarihli toplantıda, 19/04 numaralı karar ile izin ve hastalardan yazılı bir onam elde edildi. Çalışmaya, 17/10/2014-6/09/2019 tarihleri arasında elektif koşullarda omuz bölgesi ve üst kol cerrahisi planlanan, cerrahi süresi 2 saati geçmeyen, ASA sınıflaması ASA I-II, preoperatif akciğer patolojisi olmayan, toplam 64 hasta dahil edildi. Kullanılan lokal anestezik ajana karşı allerji varlığı, preoperatif dönemde obstrüktif veya restriktif akciğer hastalığı veya aşırı sigara kullanım öyküsü olan, koroner arter hastalığı ve cerrahisi geçirmiş hastalar ile başarısız blok olarak değerlendirilen 2 hasta çalışmadan hariç tutuldu. Hastaların demografik özellikleri Tablo 1' de belirtilmiştir.

Tablo 1. Hastaların demografik özellikleri.

	Ortalama ± SD	Aralık (Min-Max)
Yaş (yıl)	43,40 ± 18,00	24-74
Cinsiyet (E/K)	44 / 20	
BMI	26,40 ± 6,00	22-34
Boy (cm)	163,20 ± 6,80	154-182
ASA I / II	26 / 38	

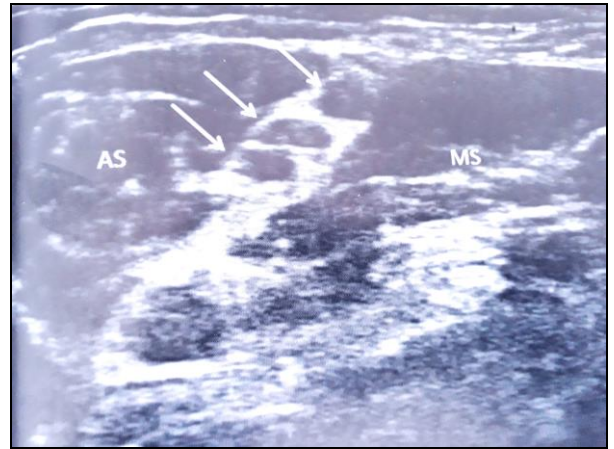
BMI: Vücut kitle indeksi, ASA: American Society of Anesthesiologists Physical Status.

Blok planlanan hastalara premedikasyon uygulanmadı. Hastaların işlem öncesi ve sonrası monitörizasyonu ile; kalp hızı, non-invaziv olarak sistolik, diyastolik ve ortalama arteriyel basınç ölçümü, 3' lü EKG elektrodu (DII derivasyon) ile kardiyak takip ve pulse oksimetri ile periferik oksijen satürasyon ölçümü yapıldı. Hastalar supin pozisyona alınarak, omuz 45° yükseltildi, baş ise işlem yapılacak tarafın karşısına çevrildi (Resim 1).



Resim 1. Interskalen brakial pleksus blok yapılışı.

ISBPB işlemi, omuz bölgesi veya üst kol cerrahisinde anestezi sağlanması amacıyla yapıldı ve USG de lineer prob seçilerek transvers şekilde C5 ve C6 seviyesinde, brakial pleksus yapıları sternokleidomastoid kas komşuluğunda hipoeoik olarak ayırt edildi. Prob daha laterale kaydırılarak yakın komşuluktaki carotis arter, ven ve vertebral arterden uzaklaştırıldı. Anterior ve median skalen kaslar arasında interskalen alana, 25-gauge 5 cm büyüklüğünde iğne kullanılarak, C5, C6, C7 brakial pleksus kökleri etrafını çevreleyecek şekilde, %0,5 bupivacaine ortalama 25 ml. (0,3-0,4 ml/ kg) lokal anestezik ajan enjekte edildi ve lokal anestezik ajan dağılımı sağlandı (Resim 2).



Resim 2. USG rehberliğinde Interskalen brakial blok uygulaması sırasında, C6 seviyesinden interskalen olukta sonografik olarak hipoeoik görünen brakial pleksus oklarla belirtilmiştir. AS: Anterior skalen kas, MS: Midskalen kas.

Anatomik varyasyonlar nedeniyle sonoanatomik olarak güç olan bazı olgularda, blok iğnesi yardımıyla 2cc serum fizyolojik (SF) vererek hidrodiseksiyon işlemi uygulanarak trunkusların daha kolay ayırt edilebilir hale gelmesi sağlandı. İşlem sonucunda cerrahi için, yaklaşık 15-20 dk bekleme süresi ile yeterli anestezi sağlandı. Blok başarısı 20.dk' da duyu kaybı ve motor güç kaybı kontrolü ile değerlendirildi. Hastalarda cerrahi sırasında anestezi sağlama amaçlı gerçekleştirilen ISBPB işlemi öncesi (baseline, T0) ve blok işlemi uygulandıktan sonra 20. dk' da (T20) zaman noktalarında; hastaların kalp hızı, sistolik, diyastolik ve ortalama arteriyel kan basıncı, periferik O₂ satürasyonu, spirometri ile solunum fonksiyon testleri ve arteriyel kan gazı ölçümleri yapıldı. Arteriyel kan gazı oda havasında önceden belirlenen zaman noktalarında alındı. Spirometri ile solunum fonksiyon testleri, her iki zaman noktasında da hastalar oturur pozisyonda iken yapıldı. Spirometri ile vital kapasite (VC), zorlu vital kapasite (FVC), zorlu ekspiratuar volüm 1.sn (FEV1) ve maksimum nasal inspiratuar solunum manevrası (Sniff PmaxPeak [kPa]) hem TO zaman noktasında, hem de T20 zaman noktasında ölçülerek kaydedildi. Ayrıca solunum frekansı önceden belirlenen zaman noktalarında tesbit edilip kaydedildi. FVC, FEV1 ve Sniff PmaxPeak' de baseline (TO) ölçülen değere göre >%20 artış frenik sinir tutulumu dolayısıyla hemidiyafragmatik parezi olarak yorumlandı (11).

İstatistiksel analiz

Power analiz önceki bir çalışmaya dayalı verilerle yapıldıktan sonra, örneklem büyüklüğü 58 olarak belirlendi. Hasta sayısı yeterli olduğu için çalışmaya toplam 64 hasta dahil edildi. Verilerin normallik dağılımı Kolmogorov-Smirnov testi ile yapılmış olup normal dağıldıkları görüldü, bu nedenle parametrik testler uygulandı. ISBPB öncesi ve sonrası 20. dk' daki değerler arasındaki istatistiksel karşılaştırmalar student's t testi (paired sample t testi) ile yapıldı. Baseline (TO) ve blok sonrası 20. dk (T20) zaman noktalarındaki spirometrik variabilite arasındaki değişiklikler de student's t-testi (paired sample t testi) ile analiz edildi. p <0,05 olasılık değeri istatistiksel olarak anlamlı kabul edildi.

BULGULAR

ISBPB yapılan hastalarda yüksek oranda üst ekstremité ve omuz bölgesinde duyu ve motor blok sağlanarak cerrahi girişim amaçlı rejyonel anestezi sağlandı. Fakat 4 hastada blok başarılı değildi ve cerrahiye genel anestezi ile devam edildi. ISBPB işlemi öncesi baseline (TO) ve blok uygulandıktan sonra 20.dk (T20) zaman noktalarında, kalp hızı ve non-invaziv olarak sistolik, diyastolik ve ortalama arteriyel basınçlar ölçüldü ve kaydedildi. Blok işlemi uygulanması sonrası 20. dk (T20)' da; kalp hızında daha belirgin olmak üzere (p =0,003), sistolik (p =0,375), diyastolik (p =0,608) ve ortalama arteriyel basınçta (p =0,496) baseline (TO) değerlere göre düşme gözlemlendi (Tablo 2).

Tablo 2. Zaman noktalarında kalp hızı, sistolik, diastolik ve ortalama arteriyel basınç değişiklikleri.

	Baseline (TO)	ISBPB sonrası 20. Dk (T20)	p değeri
Kalp hızı (dk)	72,60 ± 10,48	62,72 ± 8,84	0,003
SAB (mmHg)	128,62 ± 16,68	119,74 ± 24,20	0,375
DAB (mmHg)	72,78 ± 8,96	68,82 ± 19,20	0,608
OAB (mmHg)	91,48 ± 11,54	85,76 ± 22,60	0,496

Tüm değerler ortalama ± standart deviasyon olarak belirtilmiştir. SAB: Sistolik arteriyel basınç, DAB: Diyastolik arteriyel basınç, OAB: Ortalama arteriyel basınç. Baseline: Blok öncesi değer. ISBPB: İnterskalen brakial pleksus bloğu.

ISBPB sonrası 20.dk' da yapılan ikinci (T20) spirometrik ölçümde, baseline spirometri (T0) ile karşılaştırıldığında vital kapasite (VC), zorlu ekspiratuar volüm 1.sn (FEV1), Sniff PmaxPeak' de önemli oranda azalma gözlemlendi. Bu bulgular frenik sinir tutulumuna işaret etmekteydi. Tablo 3' de spirometrik bulgular gösterilmiştir. Solunum frekansı blok öncesi baseline 16 ± 2 olarak kaydedilen değere ile karşılaştırıldığında, ISBPB sonrası ölçülen 22 ± 4 değerinde önemli oranda artış gözlemlendi (p <0,001). Bu bulguların frenik sinir tutulumu ile ilişkili olduğu düşünüldü. Arteriyel kan gazı analizinde PaCO₂' de önemli oranda düşme gözlemlenirken, PaCO₂' de artma gözlemlendi. Ancak PaCO₂' deki artış belirgin değildi ve istatistiksel olarak anlamlı değildi (p <0,001). Arteriyel kan gazı analiz bulguları tablo 3' de gösterilmiştir.

Tablo 3. İnterskalen brakial pleksus blok öncesi baseline (TO) ve blok sonrası 20. dk (T20) spirometri ve arteriyel kan gazı bulguları.

Spirometri bulgusu	T0	T20	p değeri
VC (L)	4,86 (3,46-4,52)	3,68 (3,24-4,18)	<0,001
FVC (L)	4,24 (3,60-4,80)	3,40 (2,80-3,42)	<0,018
FEV1 (l/s)	3,92 (3,36-4,24)	3,16 (2,62-3,34)	<0,001
Sniff PmaxPeak (kPa)	6,18 (4,64-6,84)	5,06 (4,06-7,14)	<0,001
Mean PaO ₂ (mmHg)(±SD)	86,40 ± 6,82	79,24 ± 8,36	<0,024
Mean PaCO ₂ (mmHg)(±SD)	38,62 ± 2,44	42,34 ± 5,86	<0,001

VC: Vital kapasite, FEV1 [l/s]: Zorlu ekspiratuar volüm (1. sn), SD: Standart deviasyon.

ISBPB ile ilişkili olarak, 12 hastada Horner sendromu ile ilişkili bulgular, 4 hastada ses kısıklığı gelişti ve yaklaşık 24 saat sonra düzeldi. Ayrıca 6 hastada hipotansiyon ve eşlik eden bradikardi gözlemlendi ve bu hastalar efedrin 10mg ve atropine 0.5 mg i.v. ile tedavi edildi. Klinik olarak 2 hastada dispne gözlemlendi ve non-invaziv ventilasyon ve desdek tedavi ile düzeldi. Çalışmadaki hastalara uygulanan ISBPB ile ilişkili veriler tablo 4' de verilmiştir.

Tablo 4. İnterskalen brakial pleksus blok ile ilgili veriler.

Değişkenler	Ortalama (n)	Aralık (min-max)
Blok tarafı (sağ / sol)	43 / 21	-
Blok işlem süresi (sn)	252	196,54-308,46
Lokal anestezi volümü (mL)	25	20-25
Blok etki süresi (dk)	714	654,30-382,08
Duyu blok düzeyi*		
C5	0	0-0
C6	0	0-0
C7	0	0-8
C8	45	35-100
T1	40	20-100
Motor blok düzeyi**		
Median sinir	2	1-3
Ulnar sinir	1	0-2
Radial sinir	0	0-1
Muskulokutanöz sinir	0	0-0
Yan etkiler		
Horner sendromu	12	
Hipotansiyon-Bradikardi	6	
Ses kısıklığı	4	
Dispne	2	

*Duyu blok derecesi, bir eldiven içerisine soğuk su konularak omuz dermatomları üzerinde test edildi ve 0-100 arasında değerlerden oluşan skala üzerine kaydedildi (0: Soğuk hissi yok, 100: Tam duyu), **Motor bloğun derecesi, 0-6 arasında değerlerden oluşan skala ile ölçülerek kaydedildi (0: Tam paralizi, 6: Normal kas gücü).

Hastaların hiç birinde enfeksiyon, hematoma, kalıcı parestezi ve üst ekstremiteler veya omuz bölgesinde cerrahi sonrası ilk hafta içinde blokla ilişkili motor zayıflık gözlenmedi. Uyandırma odasında postoperatif takip edilen 59 hastada modifiye Aldrete skoru 10 iken, 4 hastada 9, 1 hastada ise 8 seviyesinde idi. Modifiye Aldrete skoru 9 ve üzerindeki hastalar servise transfer edildi.

TARTIŞMA

Çalışmamıza dahil edilen toplam 64 hastada, USG rehberliğinde ISBPB uygulaması ile başarılı blok oranımız %93,75'tir. Bishop et al. (13) tarafından yayınlanan bir meta-analizde araştırmacılar %97 oranında başarılı blok elde ettiklerini ortaya koymuşlardır. Lang et al. (14) yaptıkları çalışmada ISBPB sırasında trunkusların lokal anestezi ajanı ile kısmen veya tümüyle yıkanmasının blok başarısını etkilemediğini açıklamışlardır. Bizim çalışmamızda ana sonuç şuydu ki, ISBPB uygulamaları sonrası solunum fonksiyon testlerinde bozulma %100'e yakın oranda gözlemlendi. Çalışmamızda omuz bölgesi ve üst kol cerrahisi için anestezi sağlama amaçlı gerçekleştirilen ISBPB sonrası özellikle 20 dk da belirginleşen FVC, VC, FEV1 ve Sniff PmaxPeak ve PaO₂'de azalma, PaCO₂'de artma meydana gelmiştir. PaO₂'de azalma; blok uygulanan tarafta hemidiyafragma parezisi sonucu alt akciğer lobunda ventilasyon ve perfüzyonun oranının bozulması, alveoler-arterial oksijen farkında artış kaynaklı görülmektedir. Gelişebilen hipoksemiye, hastanın supin pozisyonunda olması nedeniyle abdominal yapıların felç taraftaki diyafragma yukarı doğru iterek, akciğerlerin fonksiyonel rezidüel kapasitesini azaltması da katkıda bulunabilir. Çalışmalarda ISBPB sonrası zorlu vital kapasitede (FVC) %40 düzeyinde bir azalma olduğu belirtilmiştir

(15). PaCO₂'deki yükselme anlamlı düzeyde olmamıştır. PaCO₂'de belirgin artma olmaması, CO₂'e duyarlı solunum yanıtını sürdürmede, gelişen tek taraflı diyafragma felcinin, interkostal kaslar veya aksesuar sinirin innerve ettiği diğer inspiratuar solunum kasları sayesinde kompanse edilmesiyle ilişkili olduğunu düşünmekteyiz. Bununla birlikte, ISBPB sonrası inspiratuar kaslar olarak kabul edilen aksesuar ve skalen kasların da etkilenebileceği unutulmamalıdır. Çalışmaya dahil edilen hastalarda solunum hızında artış gözlenmiş ve bu sonuç PaO₂'deki azalma ile ilişkilendirilmiştir. Bunun yanında vagal refleks ve kimyasal solunum uyarıcıların da katkı sağladığı düşünülmüştür. ISBPB ile ilişkili olarak hemidiyafragmatik parezi sık olarak gözlenmesine rağmen, normal akciğer fonksiyonlarına sahip hastalarda klinik bulgunun çok düşük oranda görülmesi bu kompensatuar mekanizmalar nedeniyle-dir. Bu kompensasyonun yeterli olması için, kardiyak hastalık olmaması önemlidir.

Bu bulgulara rağmen sadece 2 hasta dispne tariflemiş, diğerlerinde klinik bulgu gözlenilmemiştir. Dispne gelişen 2 hastada ise non-invaziv ventilasyon yeterli olmuş, invaziv mekanik ventilasyon ihtiyacı olmamıştır. Literatür gözden geçirildiğinde, Uremy WF et al. (8) yaptıkları çalışmada, çalışmamızı destekler şekilde, ISBPB sonrası dönemde yüksek sıklıkta standart pulmoner fonksiyonlarda, zorlu vital kapasitede (FVC) ve zorlu ekspiratuar volümde 1.s (FEV1) azalma gözlemlendiğini belirtmişlerdir. ISBPB ilişkili olarak ortaya çıkan tek taraflı frenik sinir bloğu gelişen olgular literatürde tanımlanmıştır (7). Kaufman et al (16), ISBPB sonrası gelişen doğrudan frenik sinir yaralanmalarının bir vaka serisini yayınlamışlardır. Tobias JD et al. (12) 45 erişkin hastayla ilgili yaptıkları çalışmada, transkutanöz olarak solunum paternlerindeki değişiklikleri araştırmışlar, ISBPB sonrası dönemde solunum hızının ve CO₂ düzeyinin arttığını ortaya koymuşlardır. Biz çalışmamızda spirometrik ölçümler ve arteriyel kan gazı analizi ile frenik sinir tutulumu ve onunla ilişkili hemidiyafragmatik pareziyi belirlemeye çalıştık. Bu tür sinir tutulumunu belirlemede göğüs duvarı mekanik hareketini saptamak için göğüs duvarı magnetometrisi, tek taraflı hemidiyafragmatik pareziyi belirlemek için ise ultrasonografi (USG)'den yararlanılabilir. Son bir çalışmada Lopez Escarraga et al. (18) omuz artroskopisi yapılan 22 hastada yaptıkları çalışmada, ISBPB işleminden sonra gelişen akut frenik sinir bloğu ile ilişkili hemidiyafragmatik parezinin tanısında, inspiratuar/ ekspiratuar diyafragmatik thickness index' in kullanılabilirliğini ortaya koymuşlardır. Önceden baseline ön değerlendirme gerektirmemesi önemli bir avantajdır.

Biz çalışmamızda, cerrahi sırasında anestezi elde etmek amacıyla ISBPB uygulaması sırasında ortalama 25 ml (0,3-0,4 ml/kg) %0,5 bupivacaine dozunda lokal anestezi ajanı ile hem duyu hem motor blok sağladık. ISBPB uygulamalarında gelişebilecek komplikasyonların sıklığını ve şiddetini azaltmak için ilaç doz miktarı azaltılmaya çalışılmıştır. Daha düşük dozda benzer etki elde etmeye yönelik çalışmalar vardır (19). Çalışmalar-

da ISBPB sırasında, 20 ml yerine 10 ml veya 5 ml olacak şekilde lokal anesteziik volümleri kullanıldığında, hemidiyafragmatik parezi oranının sırayla %93 veya %45 düzeyine kadar gerilediği gösterilmiştir. Gautier et al. (20) tarafından yapılan bir çalışmada araştırmacılar, kök başına 1,7 ml lokal anesteziik ajan kullanarak toplam 5 ml ropivacaine %0, 75 ile, genel anesteziye gerek kalmadan başarılı şekilde cerrahi sırasında anestezi elde etmişlerdir. Genel anestezi ile anestezi yönetimi sağlanmış, post-op analjezi amaçlı yapılan USG rehberliğinde ISBPB için minimum etkili hacimler McNaught and Falcao tarafından ortaya konulmuştur (21, 22). Ayrıca brakial pleksusa 8 mm kadar daha lateral mesafeye yapılan anesteziik madde enjeksiyonunun omuz bölgesinde postoperatif analjeziyi sağladığı çalışmalarda gösterilmiştir (23, 24). ISBPB işlemini USG rehberliğinde yapmak, anatomik olarak yapıların ayırımı kolaylaştıracağı için, blok başarı oranını arttıracığı gibi, bununla birlikte frenik sinir tutulumunu azaltacağı açıktır (3). ISBPB sırasında frenik sinir tutulumunu azaltmak için, bloğu intrafasyal yapmak yerine, iğne hedef alanı ektrafasyal olacak şekilde daha lateralden yapmanın hem daha düşük oranda diyafragma parezisine, dolayısıyla solunum fonksiyonları üzerine daha az etkisi olduğu hem de benzer düzeyde postoperatif analjezi sağladığını ortaya koyan çalışmalar mevcuttur. Ancak ektrafasyal uygulamada lokal anesteziik ajanın sinir köklerine etkisi daha yavaş olacağı için ISBPB' un gerçekleşmesi daha geç olacaktır. Fakat bu sonuç, istenmeyen solunum etkisinin daha az olması yanında önemsizdir. İntrafasyal olanda etki başlangıcı daha hızlıdır (25). Ferguson L. et al. (26) tarafından elektif omuz cerrahisi geçiren 84 hastada yapılan, prospektif, randomize bir çalışmada araştırmacılar benzer şekilde, USG rehberliğinde anterior yaklaşım ile yapılan ISBPB uygulamasında, spirometri ile ölçülen frenik sinir tutulumunu posterior yaklaşım ile yapılan ISBPB' den daha az sıklıkta görüldüğünü açıklamışlardır. Bu sonuç, posterior yaklaşım ile gerçekleştirilen ISBPB uygulamasında

C5, C6, C7 sinir köklerinin anesteziik maddenin anatomik yakınlık nedeniyle kolayca yayılımı sonucu kas fasyası içindeki frenik sinirin tutulumu ile ilişkilendirilmiştir. ISBPB' un, diyafragmatik fonksiyonları yeterli olmayan veya pulmoner fonksiyonlarda %25 seviyesinde bir azalmayı tolere edemeyecek hastalarda yapılmaması gerektiği yapılan çalışmalarda vurgulanmıştır (8).

Bu çalışmada birkaç limitasyon bulunmaktadır. Öncelikle çalışmaya dahil edilen hastalar diyafragmatik, solunumsal ve kardiyak patoloji öyküsü olmayan hastalardı. Bu nedenle bu tür komorbiditesi olan hastalar için çalışmadaki sonuçlar genellenemez. Ayrıca cerrahi öncesi spirometri ile solunum fonksiyon testleri yapılan hastalarda öğrenme olgusu, ISBPB sonrası 20. dk' da yapılan spirometri sonuçlarını etkilemiş olabilir.

Sonuç

Sonuç olarak; omuz bölgesi veya üst kol cerrahisi sırasında gerçekleştirilen ISBPB uygulaması sonrası, yakın komşuluk nedeniyle frenik sinir tutulumu sık görülmektedir ve bu aynı taraf hemidiyafragmatik pareziye yol açmaktadır. Bu etki sonucunda ISBPB ile ilişkili VC, FVC, FEV1, arteriyel O₂ basıncında azalma gözlenirken PaCO₂' de artış gözlenmektedir. Bu nedenle, cerrahi öncesi diyafragmatik patoloji öyküsü olan, pulmoner fonksiyonları yetersiz veya kardiyak hastalığın eşlik ettiği hastalar ISBPB için riskli hastalardır. Bu tip blok uygulamaları sırasında solunum fonksiyonlarında bozulma gelişebileceği dikkate alınmalı, blok hasta yatı oturur pozisyonda yapılmalı, işlem sırasında hastalara oksijen desteği sağlanarak, uygun monitörizasyon ile hastalar yakından takip edilmelidir.

Bilgilendirme: Çalışmamız sırasında katkı ve işbirliğinden dolayı hastanenin göğüs hastalıkları kliniği doktorlarına teşekkür ederiz.

Fonlama: Yazarlar bu çalışma için finansal destek almamıştır.

Çıkar çatışması: Yazarlar çalışma ile ilgili çıkar çatışması bildirmemişlerdir.

KAYNAKLAR

1. Fredrickson MJ, Krishnan S, Chen CY. Postoperative analgesia for shoulder surgery: a critical appraisal and review of current techniques. *Anaesthesia* 2010; 65: 608-24.
2. Koscielniak-Nielsen ZJ. Ultrasound-guided peripheral nerve blocks: what are the benefits? *Anaesthesiol Scand*. 2008; 52: 727-37.
3. Marhofer P, Harrop-Griffiths W, Willschke H, Kirchmair L. Fifteen years of ultrasound guidance in regional anaesthesia: part 2-recent developments in block techniques. *Br J Anaesth* 2010; 104: 673-83.
4. Urmey WF, Grossi P, Sharrock NE, Stanton J, Gloeggler PJ. Digital pressure during interscalene block is clinically ineffective in preventing anesthetic spread to the cervical plexus. *Anesth Analg* 1996; 83: 366-70.
5. Neal JM, Gerancher JC, Hebl JR et al. Upper extremity regional anesthesia: essentials of our current understanding, 2008. *Reg Anesth Pain Med* 2009; 34: 134-70.
6. Winnie AP. Interscalene brachial plexus block. *Anesth Analg* 1970; 49: 455-66.
7. Cangiani LH, Rezende LA, Giancoli Neto A. Phrenic nerve block after interscalene brachial plexus block. Case report. *Rev Bras Anesthesiol* 2008; 58: 152-9.
8. Uremy WF, McDonald M. Hemidiaphragmatic paresis during interscalene brachial plexus block: effects on pulmonary function and chest wall mechanics. *Anesth Analg* 1992; 74: 352-7.
9. McCartney CJ, Lin L, Shastri U. Evidence basis for the use of ultrasound for upper-extremity blocks. *Reg Anesth Pain Med* 2010; 35: 10-5.
10. Orebaugh SL, McFadden K, Skorupan H, Bigeleisen PE. Subepineurial injection in ultrasound-guided interscalene needle tip placement. *Reg Anesth Pain Med* 2010; 35: 450-4.
11. Jorgen V, Suzanne SH, Alvar GA et al. Global strategy for the diagnosis, management, and prevention of chronic obstructive pulmonary disease: GOLD executive summary. *Am J Respir Crit Care Med* 2013; 167: 347-65.
12. Tobias JD, Del Campo L, Kenter K et al. Changes in transcutaneous carbon dioxide, oxygen saturation, and respiratory rate after interscalene block. *South Med J* 2004; 97: 21-4.
13. Bishop JY, Sprague M, Gelber J et al. Interscalene regional anesthesia for shoulder surgery. *J Bone Joint Surg Am* 2005; 87: 974-9.
14. Lang RS, Kentor ML, Vallejo M, Bigeleisen P, Wisniewski SR, Orebaugh SL. The impact of local anesthetic distribution on block onset in ultrasound-guided interscalene block. *Acta Anaesthesiol Scand* 2012; 56: 1146-51.
15. Uremy WF, Gloeggler PJ. Pulmonary function changes during interscalene brachial plexus block: effects of decreasing local anesthetic injection volume. *Reg Anesth* 1993; 18: 244-9.
16. Kaufman MR, Elkwood AI, Rose MI et al. Surgical treatment of permanent diaphragm paralysis after interscalene nerve block for shoulder surgery. *Anesth* 2013; 119: 484-7.
17. Hogan QH. Phrenic nerve function after interscalene block revisited: now, the long view. *Anesthesiology* 2013; 119: 250-2.
18. Lopez Escarraga VM, Dubas Espana K, Castillo Bustos RH et al. Diaphragmatic thickness ratio (inspiratory/ expiratory) as a diagnostic method of diaphragmatic palsy associated with interscalene block. *Rev Esp Anesthesiol Reanim* 2018; 65: 81-9.
19. Riazi S, Carmichael N, Awad I, Moltby FM, McCartney CJ. Effect of local anaesthetic volume (20 vs 5 ml) on the efficacy and respiratory consequences of ultrasound-guided interscalene brachial plexus block. *Br J Anaesth* 2008; 101: 549-56.
20. Gautier P, Vandepitte C, Ranquet C, DeCoopman M, Xu D, Hadzic A. The minimum effective anesthetic volume of 0.75% ropivacaine in ultrasound-guided interscalene brachial plexus block. *Anesth Analg* 2011; 113: 951-5.
21. McNaught A, Shastri U, Carmichael N et al. Ultrasound reduces the minimum effective local anaesthetic volume compared with peripheral nerve stimulation for interscalene block. *Br J Anaesth* 2011; 106: 124-30.
22. Falcao LF, Perez MV, de Castro I, Yamashita AM, Tardelli MA, Amaral JL. Minimum effective volume of 0.5% bupivacaine with epinephrine in ultrasound-guided interscalene brachial plexus block. *Br J Anaesth* 2013; 110: 450-5.
23. Lee JH, Cho SH, Kim SH et al. Ropivacaine for ultrasound-guided interscalene block: 5 ml provides similar analgesia but less phrenic nerve paralysis than 10 ml. *Can J Anaesth* 2011; 58: 1001-6.
24. Albrecht E, Kirkham KR, Taffe P et al. The maximum effective needle-to-nerve distance for ultrasound-guided interscalene block: an exploratory study. *Reg Anesth Pain Med* 2014; 39: 56-60.
25. N. Palhais, R. Brull, C. Kern et al. Extradiscal injection for interscalene brachial plexus block reduces respiratory complications compared with a conventional intradiscal injection. *Br J Anaesth* 2016; 116: 531-7.
26. Bergmann L, Martini S, Kesselmeier M et al. Phrenic nerve block caused by interscalene brachial plexus block: breathing effects of different sites of injection. *BMC Anesthesiol* 2016; 16: 45.