

**Klinik Araştırma**

# İskemik İnme Hastalarında Ekstrakraniyal Karotis Arter Stentleme: Tek Merkez Deneyimi

Emrah AYTAÇ<sup>1,a</sup>, Çetin Kürşat AKPINAR<sup>2</sup>, Murat GÖNEN<sup>1</sup>

<sup>1</sup>Fırat Üniversitesi Tıp Fakültesi, Nöroloji Anabilim Dalı, Elazığ, Türkiye

<sup>2</sup>Samsun Eğitim ve Araştırma Hastanesi, Nöroloji Anabilim Dalı, Samsun, Türkiye

## ÖZET

**Amaç:** Karotis arter stentleme (KAS) semptomatik ve asemptomatik karotis arter darlıklarında son zamanlarda uygulanmaya başlayan güncel bir tedavi yaklaşımıdır. Karotis endarterektomiye (KE) göre minimal invaziv bir yöntem olmasının yanında, inme, miyokard enfarktüsü (MI), pulmoner emboli, kranial sinir paralizisi gibi komplikasyonlar daha az görülmektedir ve mortalite insidansı daha düşüktür. Hastanede kalış süresinin kısa olması gibi avantajlara sahiptir. Biz bu çalışmada, Fırat Üniversitesi Tıp Fakültesi Nöroloji Kliniğine başvuran ve karotis arter hastalığı nedeniyle servikal internal karotis artere stentleme işlemi uygulanan hastaların demografik verilerini ve kısa dönem sonuçlarını (6. ay) araştırmayı amaçladık.

**Gereç ve Yöntem:** Çalışmaya hastanemiz nöroloji kliniğinde aterosklerotik karotis arter darlığı nedeniyle KAS işlemi yapılan 44 hasta çalışmaya dahil edildi.

**Bulgular:** Hastaların %75'inde hipertansiyon, %52,2'sinde diyabetes mellitus, %50'sinde hiperlipidemi, %36,4'ünde koroner arter hastalığı ve %50'sinde aktif sigara içiciliği saptandı. İşlem öncesi hastaların %68,2'sinde son 6 ay içinde geçirilmiş iskemik inme veya geçici iskemik atak hikayesi mevcuttu. Bütün hastalarda *self expandable* stent ve distal emboli koruyucu cihazı kullanıldı. Onaltı hastanın sağ, yirmisekiz hastanın sol karotis arterine başarılı bir şekilde stentleme gerçekleştirildi. İşlem esnasında ve sonrasında hiçbir hastada komplikasyon (inme, miyokard enfarktüsü) olmadı.

**Sonuç:** Sonuç olarak internal karotis arter stentleme, inmenin önlenmesinde başarılı ve güvenli bir tedavi seçeneğidir.

**Anahtar Sözcükler:** Ekstrakraniyal Karotis Stent, İskemik İnme, Girişimsel Nöroloji.

## ABSTRACT

### Extracranial Carotid Artery Stenting in Ischemic Stroke Patients: Single Center Experience

**Objective:** Carotid artery stenting is a minimally invasive method, besides being, compared to carotid endarterectomy it has of low incidence of complications such as stroke, myocardial infarction (MI), pulmonary embolism, cranial nerve palsy and low mortality rate. The length of stay in hospital is short.

In this study, we aimed to investigate the demographic data and short term results (6 months) of patients who applied cervical internal carotid artery stenting (CAS) procedure for carotid artery disease in the Neurology Nlinic of Firat University Medical Faculty, Department of Neurology.

**Material and Method:** Forty-four patients who underwent CAS due to atherosclerotic carotid artery stenosis in our neurology clinic were enrolled in the study.

**Results:** 75% of the patients had hypertension, 52,2% of diabetes, hyperlipidemia in 50% coronary artery disease in 36,4% and 50% of active smokers. There was a history of ischemic stroke or transient ischemic attack during the last 6 months in 68,2% of patients before the procedure. Self-expandable stents and distal emboli protector were used in all patients. Sixteen patients on the right carotid artery, twenty-eight patients left carotid artery was performed successful stenting. None of the patients had clinical worsening or stroke during and after the procedure.

**Conclusion:** As a result, internal carotid artery stenting is a successful and safe treatment option in prevention of stroke.

**Keywords:** Extracranial Carotid Stenting, Ischemic Stroke, Interventional Neurology.

İnme, kalıcı sakatlık ve ölümün önemli nedenlerinden biridir. İnmelerin çoğu iskemik nedenlere bağlı olup (yaklaşık %85), bu hastaların yaklaşık %15-20 sinde neden internal karotis arter hastalığıdır (1, 2). Diğer etiyolojik nedenlerin dışlandığı ve internal karotis sisteminde  $\geq$  %50 darlık saptandığı durumlarda semptomatik karotis stenozundan söz edilmektedir (3). Semptomatik internal karotis arter darlığı tanısı alan inme olgularında, sadece medikal tedavi uygulandığında inme tekrarlama oranı yükselmektedir. Karotis arter darlığı genellikle aterosklerotik nedenlere bağlı olarak gelişip, darlık şiddeti arttıkça inme tekrarlama riskide artmaktadır. Bu nedenle ciddi semptomatik ekstrakraniyal karotis arter darlığı veya belirti vermeyen ciddi

karotis arter darlığı olan (asemptomatik) olgulara karotis stentleme yapılması, inmeden primer ve sekonder korumada etkili ve güvenli yöntemdir (4). İnternal karotis arter stentleme (KAS) yöntemi minimal invaziv bir yöntem olmasının yanında, inme, miyokard enfarktüsü (MI), pulmoner emboli, kranial sinir paralizisi gibi komplikasyon ve mortalite oranlarının düşük olması ile hastanede kalış süresinin kısa olması gibi avantajlara sahiptir (5). KAS ve karotis endarterektominin (KE) karşılaştırıldığı CREST (Carotid Revascularization Endarterectomy Versus Stenting Trial) çalışmasında 2.502 semptomatik ve asemptomatik hasta randomize edilmiş ve çalışmanın on yıllık takiplerinde inme, ölüm ve MI oranı açısından CAS ile KE arasında fark bu-

lanmamıştır (6). Bu yazıda, Fırat Üniversitesi Tıp Fakültesi Nöroloji kliniğine başvuran ve internal karotis arter hastalığı nedeniyle internal karotis artere stentleme işlemi uygulanan hastaların demografik verileri ve 6. aydaki kısa dönem sonuçları tartışılmıştır.

## GEREÇ VE YÖNTEM

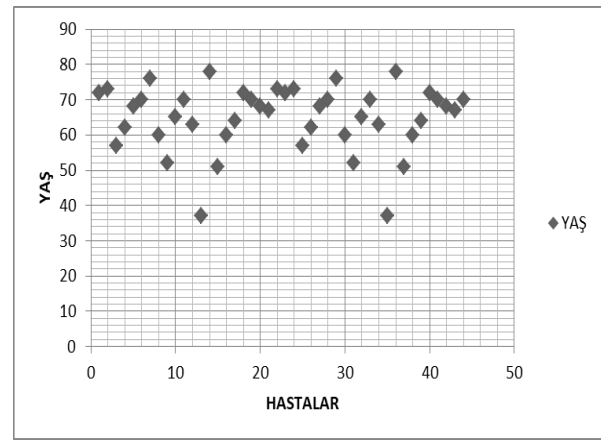
Fırat Üniversitesi Tıp Fakültesi Nöroloji kliniğinde, Ağustos 2015 ve Ekim 2016 tarihleri arasında hastanemiz nöroloji kliniğinde aterosklerotik karotis arter darlığı nedeniyle KAS işlemi yapılan 44 hasta çalışmaya dahil edildi. Karotis arter darlığı Kuzey Amerika Semptomatik Karotis Endarterektomi Çalışması (NASCET) kriterlerine göre değerlendirildi. Semptomatik ve asemptomatik karotis arter darlığı olan olgularda sırasıyla  $\geq$ %50 ve  $\geq$ %70 üzeri darlıklarda, internal karotid artere stentleme yapılmıştır.

Görüntüleme yöntemlerinde total darlık saptananlar, ikili antiagregan (antitrombosit) tedavi kullanması kontrendike olan ve son 3 ayda intrakraniyal kanama öyküsü olanlar, orta ve ileri Alzheimer hastalığı ile modified ranken skoru  $\geq$ 3 olan olgular çalışma dışı bırakıldı. Semptomatik karotis arter darlığı hastanın işlem öncesi son 6 ayda içinde iskemik inme veya GİA (geçici iskemik atak) geçirmiş olması olarak tanımlandı. İşlemden en az 7 gün önce bütün hastalara antiagregan tedavi (asetil salisilik asit 100 mg ve klopidogrel 75 mg) başlandı veya işlemden iki gün önce bütün hastalara asetil salisilik asit 100 mg ve klopidogrel 600 mg yükleme dozu yapıldı. Bütün hastalara işlem öncesi statin tedavisi başlandı. Nörolojik değerlendirmeyi etkilememek için işlem öncesi hastalara sedatif ilaç verilmedi. KAS işlemi lokal anestezi altında femoral bölgeye 5F intraduser kateter yerleştirmesini takiben 75 U/kg dozunda intravenöz (iv) heparin uygulaması altında aktive pıhtılaşma zamanı 250-300 saniye olacak şekilde ayarlanarak yapıldı. İşlem boyunca arteriyel kan basıncı ve elektrokardiyografik monitörizasyon takibi yapıldı. Hedef lezyonun proksimaline ana karotis artere 6F destination (Terumo, USA) kılavuz kateter yerleştirildi. Tüm hastalarda distal emboli koruma cihazları (Spider device, ev3, Plymouth, MN, USA) lezyon distaline yerleştirilerek kullanıldı. İşlem sırasında gerekli ölçümler yapılarak damar yapısına uygun *self-expandable* stent (Xact, Abbott Vascular- protege, ev3) yerleştirildi. Stentleme sonrası alınan kontrol görüntülerde %15'den daha fazla rezidü darlık tespit edilmesi durumunda uygun ölçülerde balon ile postdilatasyon işlemi uygulandı. Bradikardi gelişmesi durumunda 0,5-1 mg atropin intravenöz olarak puşe şeklinde uygulandı. İşlem sonunda tekrar anteroposterior ve lateral kranial görüntüleme yapılarak işleme son verildi. Verilerin analizi SPSS 22 paket programı kullanılarak yapıldı. İstatistikî yöntemler normal dağılım gösteren sürekli değişkenler ortalama $\pm$ standart sapma, normal dağılım göstermeyenler ortanca (en küçük ve en büyük değer) şeklinde belirtildi. Kategorik veriler yüz-

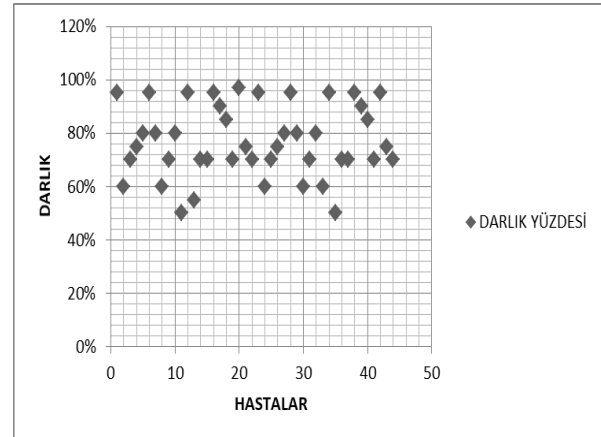
de olarak ifade edildi. Kontrol grubu olmadığı için karşılaştırılmalı analizler yapılmadı.

## BULGULAR

Çalışmaya 15 aylık süre içerisinde işleme alınan yaş ortalaması  $64\pm 9$  yıl ve %75'i erkek olan 44 hasta dahil edildi (Şekil 1). Hastaların %75'inde hipertansiyon, %52,2'sinde diyabetes mellitus, %50'sinde hiperlipidemi, %36,4'ünde koroner arter hastalığı ve %50'sinde aktif sigara içiciliği saptandı. İşlem öncesi hastaların %68,2'sinde son 6 ay içinde geçirilmiş iskemik inme veya geçici iskemik atak hikayesi mevcuttu. Stentleme uygulanan hastalarda ortalama lezyon darlığı %76 olarak saptandı (Şekil 2).



Şekil 1. İşleme alınan hastaların yaş ortalaması.



Şekil 2. Stentleme uygulanan hastalarda ortalama darlık yüzdesi.

Bütün hastalarda *self expandable* stent ve distal emboli koruyucu cihazı kullanıldı. Onaltı hastanın sağ, yirmisekiz hastanın sol karotis arterine başarılı bir şekilde stentleme gerçekleştirildi. İşlem esnasında ve sonrasında hiçbir hastada klinik kötüleşme veya beyin damarlarına tromboemboli olmadı. Ayrıca hastalarda işlem ile ilişkili kanama komplikasyonu saptanmaz iken, sadece 2 hastada stentleme sonrası bradikardi nedeniyle 24 saat devam eden pozitif inotropik destek ihtiyacı oldu.

## TARTIŞMA

Karotis arter darlığı iskemik inmenin çok önemli bir nedenidir ve iskemik inmeli hastalarda yaklaşık %20 neden olarak karotis arter hastalığı suçlanmaktadır (7). Ciddi karotis arter darlıklarının tedavisinde KE ve KAS, medikal tedaviye kıyasla majör ve minör kötü sonuçları önemli derecede azalttığı gösterilmiştir (8). KAS, karotis endarterektomiye kıyasla yeni bir yöntem olup, etkinliği ve güvenilirliği birçok çalışma ile gösterilmiştir (9, 10). “Carotid and Vertebral Artery Transluminal Angioplasty (CAVATAS)” çalışması, endovasküler ve cerrahi tedaviyi karşılaştıran ilk randomize çalışma olup, bu çalışmada KAS yerleştirilmesi ve karotis endarterektomi tedavileri arasında inme veya ölüm açısından anlamlı fark saptanmamıştır (%6,4 ve %5,9) (9). Bizim çalışmamızda ise KAS sonrası inme veya ölüm görülmemiştir. Karotis arter stentleme sonrası hemodinamik depresyon karotis anjiyoplasti ile ilgili iyi tanımlanmış bir komplikasyondur. Karotid arterin ve bulbusun doğrudan mekanik genişlemesinden kaynaklanır ve parasempatik boşalıda artışa neden olur (10). İnsidansı %19 ile %68 arasında değişen bu durum genellikle kendi kendini sınırlandırır ve intraoperatif dönemde balon dilatasyonundan sonra ortaya çıkmaktadır, uzamış bradikardi ve hipotansiyon ileri derecede darlığı olan ve kalsifik plak morfolojisine sahip hastalarda daha fazla görünmektedir (11, 12). Bradikardi ve hipotansiyon gelişen hastalarımızda ileri derecede kalsifik darlık mevcut idi ve bu hastalarda pozitif inotropik ilaç desteği gerekti. Distal koruyucu filtrenin kullanıldığı diğer bir çalışma “Stenting and Angioplasty with Protection in Patients

at High Risk for Endarterectomy (SAPPHIRE)” çalışmasında inme ve ölüm riski KAS grubunda %3,7, KE grubunda ise %5,3 olarak bildirilmiştir (13). Çalışmanın bir yıllık sonuçları incelendiğinde, KAS grubunda inme veya ölüm riski anlamlı oranda karotis endarterektomiye göre düşük bulunmuştur (sırasıyla 12,8% ve 20,1%; p =0,048) (13). Çalışmamızda da tüm vakalarda distal koruyucu filtre kullanılmıştır ve erken dönem (işlem sonrası ilk 24 saat) ve 6 aylık takip süresince hiçbir hastada inme veya ölüm görülmemiştir. Karotis arter stentleme ile ilişkili en önemli komplikasyonlardan biri işlem sırası ve sonrasında gelişebilecek inmedir. Proksimal ve distal emboli koruyucu cihazların kullanıma girmesiyle bu risk oldukça azalmıştır (14). Olgularımızda distal koruyucu filtre kullanılarak, ortalama darlık yüzdesi de %76 olmasına rağmen inme engellenebilmiştir. Ülkemizde KAS işlemini yapan diğer merkezlerin klinik sonuçlarıyla karşılaştırdığımızda klinik sonuçlarımızın oldukça iyi olduğu görüldü (7, 15). Komplikasyon oranlarımız çok düşük olup bu hem ülkemiz hem de literatür verilerinin aşağısında bir oranda idi. Endarterektomi ya da KAS uygulayan merkezlerin işlem ile ilişkili komplikasyon oranlarının %5’in altında olması önerilmektedir ve distal emboli koruma cihazların kullanımı ile birlikte KAS gerçekleştirildiğinde komplikasyon riskinin oldukça düştüğü gösterilmiştir (16). Sonuç olarak, internal karotis arter stentleme inme gelişmesini engellemede oldukça güvenli ve başarılı bir tedavi yöntemidir.

## KAYNAKLAR

1. Adams Jr HP, Bendixen BH, Kappelle LJ, et al. Classification of subtype of acute ischemic stroke. Definitions for use in a multicenter clinical trial. TOAST. Trial of Org 10172 in Acute Stroke Treatment. Stroke 1993; 24: 35-41.
2. Mansour MA, Mattos MA, Faught WE, et al. The natural history of moderate (50% to 79%) internal carotid artery stenosis in symptomatic, nonhemispheric, and asymptomatic patients, J Vasc Surg 1995; 21: 346-56.
3. Palm F, Dos Santos M, Urbanek C, et al. Stroke seasonality associations with subtype, etiology and laboratory results in the Ludwigshafen Stroke Study (LuSSt). Eur J Epidemiol 2013; 28: 373-8.
4. Constantinou J, Jayia P, Hamilton G. Best evidence for medical therapy for carotid artery stenosis. J Vasc Surg 2013; 58: 1129-39.
5. Naggara O, Touzé E, Beyssen B et al. Anatomical and technical factors associated with stroke or death during carotid angioplasty and stenting: results from the endarterectomy versus angioplasty in patients with symptomatic severe carotid stenosis (EVA-3S) trial and systematic review. Stroke 2011; 42: 380-8.
6. Brott TG, Howard G, Roubin GS, et al. Long-term results of stenting versus endarterectomy for carotid-artery stenosis. N Engl J Med 2016; 374: 1021-31.
7. Aykan AÇ, Gül İ, Gökdeniz T ve ark. Semptomu olan yüksek riskli hastalarda karotis arter stentleme: Tek merkez deneyimi. Koşuyolu Kalp Derg 2013; 17: 91-4.
8. Saw J. Carotid artery stenting for stroke prevention. Canadian J Cardiol 2014; 30: 22-34.

9. Endovascular versus surgical treatment in patients with carotid stenosis in the Carotid and Vertebral Artery Transluminal Angioplasty Study (CAVATAS): a randomised trial. *Lancet* 2001; 357: 1729-37.
10. Bussiere M, Lownie SP, Lee D, Gulka I, Leung A, Pelz DM. Hemodynamic instability during carotid artery stenting: the relative contribution of stent deployment versus balloon dilation. *J Neurosurg* 2009; 110: 905-12.
11. Qureshi AI, Luft AR, Sharma M, et al. Frequency and determinants of postprocedural hemodynamic instability after carotid angioplasty and stenting. *Stroke* 1999; 30: 2086-93.
12. Lavoie P, Rutledge J, Dawoud MA, Mazumdar M, Riina H, Gobin YP. Predictors and timing of hypotension and bradycardia after carotid artery stenting. *Am J Neuroradiol* 2008; 29: 1942-7.
13. Massop D, Dave R, Metzger C, et al. Stenting and angioplasty with protection in patients at high-risk for endarterectomy: SAPHIRE Worldwide Registry first 2001 patients. *Catheter Cardiovasc Interv* 2009; 73: 129-36.
14. Ansel GM, Hopkins LN, Jaff MR, et al. Safety and effectiveness of the invatec mo. ma® proximal cerebral protection device during carotid artery stenting: Results from the ARMOUR pivotal trial. *Catheter Cardiovasc Interv* 2010; 76: 1-8.
15. Ertaş F, Çevik MU, Aluçlu MU ve ark. Karotis arter stentlemesi: invaziv bir üçüncü basamak merkez deneyiminin retrospektif değerlendirilmesi. *Dicle Tıp Dergisi* 2016;43: 141-5.
16. Furie KL, Kasner SE, Adams RJ, et al. Guidelines for the prevention of stroke in patients with stroke or transient ischemic attack a guideline for healthcare professionals from the American Heart Association/American Stroke Association. *Stroke* 2011; 42: 227-76.