

Malın ve Benign Meme Lezyonlarının Ayrımında Kontrastsız Manyetik Rezonans Görüntülemenin Önemi

Ayşegül ALTUNKESER^{1,a}, Serdar ARSLAN¹, Mehmet Ali ERYILMAZ², Fatih ÖNCÜ¹, İsmet TOLU¹, Yaşar ÜNLÜ³

¹Konya Eğitim ve Araştırma Hastanesi, Radyoloji Kliniği, Konya, Türkiye

²Konya Eğitim ve Araştırma Hastanesi, Genel Cerrahi Kliniği, Konya, Türkiye

³Konya Eğitim ve Araştırma Hastanesi, Tıbbi Patoloji, Konya, Türkiye

ÖZET

Amaç: Malın ve benign meme kitlelerin kontrastsız sekanslarda sergiledikleri morfolojik ve kantitatif özelliklerini inceleyerek, kontrastsız sekansların malın ve benign lezyon ayrımında ve malinite tahmininde etkinliklerini araştırmak istedik.

Gereç ve Yöntem: Ellibir benign ve 45 malın meme lezyonunun kontrastsız T1 ağırlıklı görüntüleme (T1AG) ile morfolojik, yağ baskılı T1AG, turbo inversion recovery magnitude (TRIM) T2AG ve difüzyon ağırlıklı görüntüleme (DAG) ile de kantitatif özelliklerini retrospektif olarak analiz ettik. Morfolojik özelliklerden lezyonların şekil ve kenar özelliği değerlendirildi. Kantitatif özelliklerden de lezyon/fibroglandüler doku (FGD) intensite oranı ile ADC değerleri ROI aracılığıyla ölçüldü. Malın ve benign lezyonlarda kantitatif değerlerin karşılaştırmasında student-t testi, morfolojik özelliklerin karşılaştırılmasında ise chi-square testi kullanıldı.

Bulgular: T1AG'lerde malın ve benign olma durumu ile lezyonun sırasıyla kenar ve şekil özellikleri arasında anlamlı ilişki mevcuttu ($p < 0,001$, $p = 0,002$). DAG'de, malın ve benign lezyonlarda ADC değeri belirgin farklı olup, istatistiksel olarak çok anlamlıydı ($p < 0,001$). Ortalama ADC değeri malın lezyonlar için $0,98 \pm 0,27 \times 10^{-3} \text{ mm}^2/\text{sn}$, benign lezyonlar için $1,24 \pm 0,34 \times 10^{-3} \text{ mm}^2/\text{sn}$ olarak saptandı. ADC cut-off değeri $1,20 \times 10^{-3} \text{ mm}^2/\text{sn}$ olarak belirlendi. Cut-off değeri'nin sensitivitesi %88, spesifitesisi ise %60, PPV %66, NPV %85 ve doğruluk oranı %73 olarak tespit edildi.

Sonuç: Kontrastsız MRG içerisinde DAG, malın ve benign lezyon ayrımında ve malın lezyonların tespitinde kantitatif değerlendirme yapacağımız en önemli kontrastsız görüntülemelerdir. T1AG ile lezyon morfolojisinin değerlendirilmesi malinite tahmininde yol göstericidir.

Anahtar Sözcükler: Meme Manyetik Rezonans Görüntüleme, Meme Kitleleri, Difüzyon Ağırlıklı Görüntüleme, T1 Ağırlıklı Görüntüleme, T2 Ağırlıklı Görüntüleme.

ABSTRACT

The Importance of Unenhanced Magnetic Resonance Imaging on Distinction of Malın and Benign Lesions of the Breast

Objective: We aimed to investigate the morphological and quantitative characteristics of malın and benign breast masses in unenhanced sequences, and to determine the effects of unenhanced sequences on benign-malın lesion distinction and malignancy prediction.

Material and Method: We retrospectively analyzed the morphological features with unenhanced T1 weighted imaging (T1WI), and quantitative features with fat-suppressed T1WI, Turbo inversion recovery magnitude (TRIM) T2WI and Diffusion weighted imaging (DWI) of 51 benign and 45 malın breast lesions. Morphological characteristics of breast masses including their edges and shapes were evaluated. The lesion / fibroglandular tissue (FGT) intensity ratio and ADC values which are quantitative characteristics were measured by ROI. Between malın and benign lesions, Student-t test was used for comparison of quantitative values, whereas chi-square test was used for comparison of morphological features.

Results: There was a significant relationship between malın-benign condition and edge and shape features of lesions on the T1WI respectively ($p < 0,001$, $p = 0,002$). ADC values were significantly different between malın and benign ones ($p < 0,001$). The mean ADC value was found to be $0,98 \pm 0,27 \times 10^{-3} \text{ mm}^2/\text{sec}$ for malın lesions and $1,24 \pm 0,34 \times 10^{-3} \text{ mm}^2/\text{sec}$ for benign lesions. The ADC cut-off value was determined to be $1,20 \times 10^{-3} \text{ mm}^2/\text{sec}$. For ADC cut-off value, sensitivity, specificity, PPV, NPV and diagnostic accuracy were 88%, 60%, 66%, 85%, and 73%, respectively.

Conclusion: In the unenhanced MRI, DWI is the most important noncontrast imaging that we can quantitatively evaluate in the distinguishing malın and benign lesions. The evaluation of the lesion morphology on T1WI may be considered as a guide in the prediction of malignancy.

Keywords: Breast Magnetic Resonance Imaging, Breast Masses, Diffusion Weighted Imaging, T1 Weighted Imaging, T2 Weighted Imaging.

Bu makale atıfta nasıl kullanılır: Altunkeser A, Arslan S, Eryılmaz MA, Öncü F, Tolu İ, Ünlü Y. Malın ve Benign Meme Lezyonlarının Ayrımında Kontrastsız Manyetik Rezonans Görüntülemenin Önemi. Fırat Tıp Dergisi 2019; 24 (2): 68-74.

How to cite this article: Altunkeser A, Arslan S, Eryılmaz MA, Öncü F, Tolu İ, Ünlü Y. The Importance of Unenhanced Magnetic Resonance Imaging on Distinction of Malın and Benign Lesions of the Breast. Fırat Med J 2019; 24 (2): 68-74.

Kontrastlı manyetik rezonans görüntüleme (MRG), meme lezyonlarının tanısında ve yönetiminde kullanılan temel modalitelerden birisidir. Teknik gelişmeler ve klinik çalışmalar ile geçen 25 yıllık süre içerisinde meme kanseri tespitinde en hassas metot olduğu, duktal karsinoma insitu (DKIS) saptanmasında da mamogra-

fiden daha duyarlı olduğu gösterilmiştir (1, 2). Bu nedenle yüksek riskli kadınlarda tarama amaçlı yıllık kullanım, American College of Radiology tarafından önerilmektedir (3). Ancak kontrastlı MRG'nin yüksek sensitivitesi yanında düşük spesifitesisi ve yüksek maliyeti, tarama amaçlı kullanımına yönelik endişeleri

^aYazışma Adresi: Ayşegül ALTUNKESER, Konya Eğitim ve Araştırma Hastanesi, Radyoloji Kliniği, Konya, Türkiye

Tel: 0332 221 0000

Geliş Tarihi/Received: 26.12.2017

e-mail: aaltunkeser@hotmail.com

Kabul Tarihi/Accepted: 06.08.2018

de gündeme getirmektedir (4, 5). Bununla birlikte Gadolinium'un yıllık kullanımına bağlı uzun dönemde ortaya çıkabilecek yan etkileri de bilinmemektedir (6). Bu sebeple kontrastsız meme MRG sekanslarının tanıda etkinliğinin önemi daha da artmaktadır.

Meme MRG'de, kontrastsız sekanslardan lezyon ile ilgili morfolojik değerlendirme yapılabilen, intensite ölçümü ve Difüzyon ağırlıklı görüntülerden (DAG) de apparent diffusion coefficient (ADC) değeri elde edilebilmektedir. Son yıllarda meme kanserinde tanısız işaretler bakımından kontrastsız, özellikle de T2 ağırlıklı (T2A) sekanslar dikkati çekmektedir (7). Ayrıca DAG'de kantitatif bilgi veren ADC'nin, malign ve benign lezyon ayırımında kullanılması önerilmektedir (8). DAG ile hücredeki su moleküllerinin difüzyonu hakkında bilgi alınabilmekte, hücre bütünlüğü bozulduğunda veya hücre sayısı artığında su moleküllerinin difüzyonu kısıtlanmakta ve bu durum intensite artışı şeklinde ortaya çıkmaktadır (9). DAG'de su difüzyonu ADC değeri ile kantitatif olarak ölçülebilmektedir. Meme kanserleri de artmış hücre sayısına bağlı olarak, difüzyon kısıtlanması ve düşük ADC değeri göstermektedir (10).

Günümüze kadar kontrastsız meme MRG'nin, tarama amaçlı veya malign ve benign lezyon ayırımında kullanılması ile ilgili az sayıda çalışma yapıldığı dikkati çekmektedir (11, 12). Çalışmamızda malign ve benign lezyonların kontrastsız T1 ağırlıklı görüntüleme (T1AG) ile yapısal, yağ baskılı T1 AG, Turbo inversion recovery magnitüde (TRIM) T2AG ve DAG ile de kantitatif özelliklerini inceledik. Bu sekansların malign ve benign lezyon ayırımında ve malinite tahmininde etkinliklerini araştırıp, karşılaştırmak istedik.

GEREÇ VE YÖNTEM

Bölümümüzde ultrasonografi ve/veya mamografi incelemesi yapıldıktan sonra kitle tespit edilen ve biyopsi önerilen, kontrastlı meme MRG'si yapılan ve tru-cut biyopsi ile ispatlanan, malign veya benign meme kitlesine sahip 96 kadın hasta çalışmaya dahil edildi. MRG öncesi biyopsi veya operasyon geçirmiş, radyoterapi veya neoadjuvan kemoterapi almış hastalar çalışmaya dahil edilmedi. Bu retrospektif çalışma için Necmettin Erbakan üniversitesinden etik kurul onayı alındı ve lokal kurumsal komite izni elde edildi.

İmaj protokolü

Tüm incelemeler, 45-mT/m gradientlerle donatılmış 1.5 Tesla MRG (Magnetom Aera ;Siemens Healthcare, Erlangen, Germany) cihazı ile 16 kanallı bilateral dedike meme koili kullanılarak hasta pron pozisyonda iken elde edildi. İmaj protokolü, bilateral, sırasıyla koronal flash2d-grappa (TR/TE: 160/4.5msn, matriks: 352x384, kesit kalınlığı: 3mm, FOV: 180-500mm) ve aksiyal turbo spin eko (TR/TE: 417/11 msn, matriks: 352x384, kesit kalınlığı: 3mm, FOV: 280-300mm) T1A sekanslar ile başladı. Sonra T2A TIRM (TR/TE: 2770/66 msn, matriks: 352x384, inversiyon zamanı: 150 msn, flip açısı: 150 derece, uzaysal çözünürlük:

0.7x 0.7x2 mm, acquisition zamanı: 3 dakika 26 saniye) ve aksiyal eko-planar sekans kullanılarak DAG (TR/TE:6200/88, uzaysal çözünürlük: 2.7x2.7x4 mm, kesit kalınlığı: 3mm, FOV: 258-300mm, B değerleri 0 ve 800 s/mm², spektral yağ satürasyonu ve acquisition zamanı: 2 dakika 47 saniye) elde edildi. Devamında önce kontrast madde verilmeden ve sonra da infüzyon pompası aracılığıyla kg başına 0.1 mmol gadolinium çelatları, İV yoldan verilerek 5 kez T1 A gradient eko3D FLASH (Fast low angle shot) sekansı (TR/TE: 4.79/1.70msn, uzaysal rezolüsyon: 0.8x0.8x1.3 mm, kesit kalınlığı: 1.6 mm, FOV: 318-500mm) ile dinamik çalışma uygulandı. Biz çalışmamızda kontrastlı imajların tanısız performansına etkisini değerlendirmedik.

İmaj analizi

Kontrastlı imajların yardımıyla lezyon lokalizasyon doğrulaması yapılarak, 96 meme lezyonunun kontrastsız MRG görüntüleri analiz edildi. İmajların değerlendirilmesi meme görüntüleme konusunda deneyimli tek radyolog tarafından yapıldı. Lezyonlar sırasıyla T1AG, T2AG ve DAG üzerinden değerlendirildi. Değerlendirmede ilk olarak T1AG'den lezyon morfolojisi değerlendirildi. İkinci olarak kontrastlı imajlar kılavuzluğunda ROI kullanarak T1AG ve TIRM T2AG'lerden lezyonun intensitesi ölçüldü. Ardından diğer memede lezyonun simetrik lokalizasyonuna uyan fibroglandüler dokudan (FGD) ölçüm yapıldı ve lezyonun intensitesine oranlandı. Lezyon intensitesinin, FGD intensitesine oranı (L/FGD) 1'in üzerinde ise lezyon hiperintens, 1'in altında ise hipointens kabul edildi. En son olarak da DAG ve ADC haritasından ROI aracılığıyla ADC değerleri elde edildi.

İstatistiksel Analiz

İstatistiksel analizlerde R Software 3.2.2. açık kaynak kodlu istatistik programından yararlanılmıştır. Malign ve benign lezyona sahip hastaların dağılımında Shapiro Wilk ve Kolmogorov-Smirnov normallik testi kullanılmıştır. Malign ve benign lezyonların, ADC değerleri ve T1A ve T2A sekanslardaki L/FGD oran intensitelerinin karşılaştırmasında student-t testi, kategorik değişkenler olan morfoloji ve lezyon intensite durumu için ise ki-kare testi kullanılmıştır. Malign ve benign lezyon ayırımında kullanılacak ADC cut-off değeri, ROC analizi kullanılarak belirlendi. Cut-off değer için duyarlılık, özgüllük, pozitif ve negatif belirleyicilik oranı, pozitif ve negatif olabilirlik oranı ve doğruluk değeri için interaktif nokta grafikleri çizildi. İstatistiksel anlamlılık için p <0,05 değeri kullanıldı.

BULGULAR

Histopatolojik açıdan analiz edildiğinde, malign lezyonların 43'ü invaziv duktal karsinom, 2'si de müsinöz karsinomdu. Benign lezyonlar içerisinde granümatöz mastit çoğunlukta idi (Tablo 1).

Tablo 1. Malign ve benign lezyonların histopatolojileri.

Histopatoloji	Sıklık (n)	Yüzde (%)
İnvaziv duktal karsinom	43	44.79
Müsinöz karsinom	2	2.08
Granülatöz mastit	22	22.91
Adenozis	5	5.20
Fibrozis	8	8.33
Akut mastit	4	4.16
İntraduktal papillom	4	4.16
Fibroadenom	5	5.20
Flat epitelyal atipi	2	2.08
Hamartom	1	1.04

Benign lezyona sahip 51 hastanın yaş ortalaması 41 iken, malign lezyona sahip 45 hastanın yaş ortalaması 51 idi ($p < 0,001$). T1A sekansda, lezyonun benign ya da malign olma durumu ile L/FGD intensite oranı arasında istatistiksel olarak anlamlı ilişki tespit edilmedi ($p = 0,058$). T2A sekansda ise lezyon/FGD oranı, malign lezyonlara oranla benign lezyonlarda daha yüksek olup, istatistiksel olarak anlamlı ilişki mevcuttu ($p = 0,010$). Benign lezyonların intensite oran ortalaması 2.11 ± 1.34 iken, malign lezyonların 1.47 ± 0.98 idi. DAG'de, malign ve benign lezyonlarda ADC değeri belirgin farklı olup, istatistiksel olarak anlamlıydı ($p < 0,001$) (Tablo 2).

Tablo 2. Lezyon natürü ile T1A ve T2AG'de L/FGD intensite oranı ve ADC arasındaki ilişki.

Değişken	Histopatoloji	n	Ortalama	SD	IQ	Ortanca	3Q	Min-Max	p
Yaş	Benign	51	41.21	10.35	33	41	47.75	25-73	<0.001*
	Malign	45	51.75	11.39	44.75	51	60	24-81	
L/FGD (T1AG)	Benign	51	1.07	0.37	0.82	0.99	1.23	0.56-2.86	0.058
	Malign	45	0.93	0.35	0.72	0.87	1.17	0.11-1.85	
L/FGD (T2AG)	Benign	51	2.11	1.34	1.11	1.76	2.99	0.22-6.68	0.010*
	Malign	45	1.47	0.98	0.84	1.17	1.84	0.37-4.64	
ADC	Benign	47	1.24	0.34	0.98	1.32	1.51	0.53-1.89	<0.001*
	Malign	42	0.98	0.27	0.79	0.96	1.11	0.50-1.93	

L/FGD: Lezyon/Fibroglandüler doku; T1AG: T1 Ağırlıklı görüntüleme; T2AG: T2 Ağırlıklı görüntüleme; ADC: Apparent diffusion coefficient.

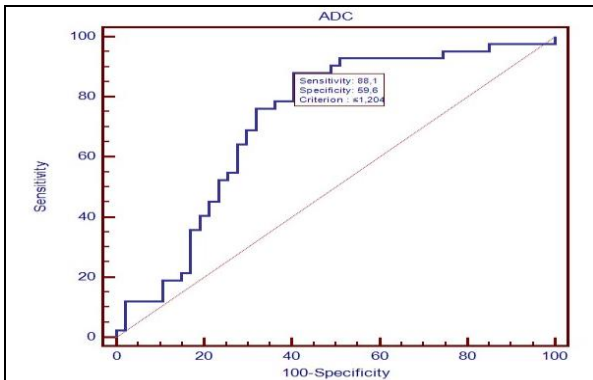
Ortalama ADC değeri malign lezyonlar için $0.98 \pm 0.27 \times 10^{-3}$ mm²/sn, benign lezyonlar için $1.24 \pm 0.34 \times 10^{-3}$ mm²/sn olarak saptandı. Malign ve benign lezyonları ayırt edebilecek ADC cut-off değeri 1.20×10^{-3} mm²/sn olarak belirlendi (Tablo 3).

Tablo 3. Malign ve benign lezyonların ADC cut-off değeri.

Cut-off Value	Histopatoloji		ROC analiz sonuçları			
	Malign	Total	AUC	SE	p	95% CI
≤1.204	37	56	0.724	0.055	<0.001	0.619-0.813
>1.204	5	33				
Total	42	89				

AUC: Area under the curve, ADC: Apparent diffusion coefficient.

Saptanan cut-off değeri için eğri altında kalan alan AUC=0.724 olup, belirgin anlamlıydı (Şekil 1).

**Şekil 1.** Malign ve benign lezyon ayırımında kullanılan ADC değeri için ROC eğrisi.

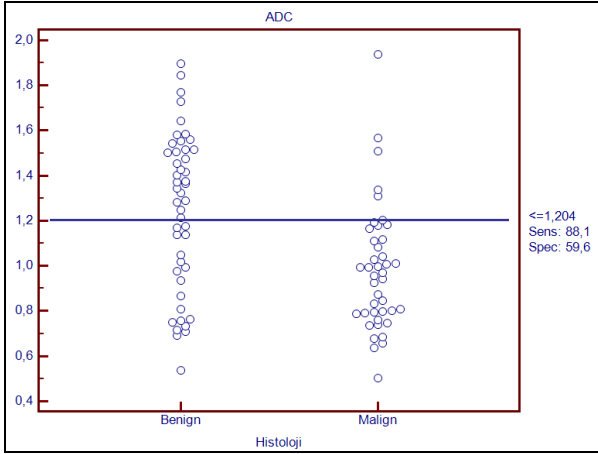
Cut-off değerinin duyarlılığı %88.1, özgüllüğü ise %59.5 olarak saptandı. Başka bir deyişle malign lezyonu olan hastaların %88.10'unun (74.40-95.16) ADC değeri 1.20×10^{-3} mm²/sn ve altında iken, benign lezyona sahip olanların %59.57'sinin (45.32-72.33) ADC değeri ise 1.20×10^{-3} mm²/sn'nin üzerinde idi. ADC cut-off değerinin malign ve benign lezyon ayırımında PPV %66.07'si (53.67-78.47), NPV %84.85'i (72.62-97.08), malign lezyona sahip lezyonların cut-off değerinin 1.204'ün altında olma olasılığı benign lezyonlardan 2.179 (1.513-3.137) kat daha fazla iken, malign bir lezyonun ADC değerinin 1.204'ün üzerinde olması olasılığı, benign lezyondan 0.199 (0.084-0.470) kat daha fazla idi. ADC cut-off değerinin malign ve benign lezyonları doğru saptama oranı %73.03 (63.81-82.28) olarak tespit edildi (Tablo 4).

Tablo 4. Lezyon natürünün değerlendirilmesinde ADC değerinin tanısal özellikleri.

İstatistik	ADC (n=89)	
	Value	95% CI
Sensitivite (%)	88.10	74.40-95.16
Spesifite (%)	59.57	45.32-72.33
PPV (%)	66.07	53.67-78.47
NPV (%)	84.85	72.62-97.08
LR+	2.179	1.513-3.137
LR-	0.199	0.084-0.470
Doğruluk	73.03	63.81-82.28

ADC: Apparent diffusion coefficient.

Cut-off değerinin malign lezyonları belirlemek için daha kullanışlı olduğu grafikte de görülmektedir (Şekil 2).



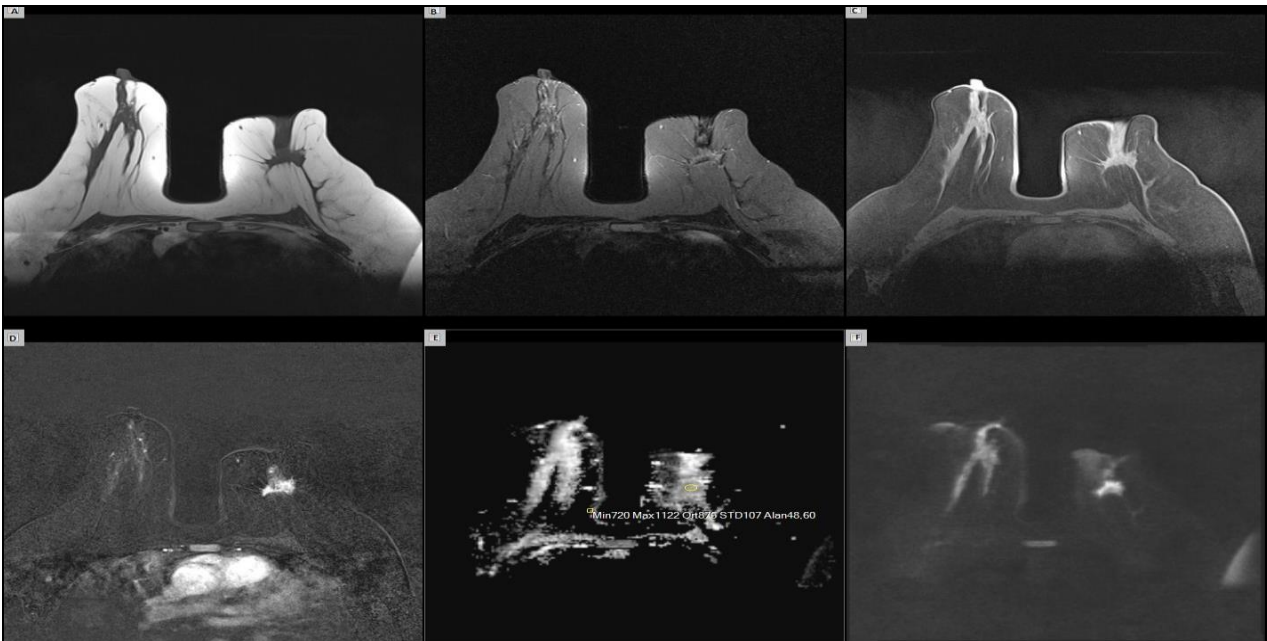
Şekil 2. ADC cut-off değerine göre lezyon dağılımını gösteren interaktif nokta grafiği.

T1AG'lerde lezyonun malign ve benign olma durumu ile şekil ve sınıra ait morfolojik özellikler arasında anlamlı ilişki tespit edilirken, hipo ya da hiperintens olma özeliği bakımından anlamlı ilişki saptanmamıştır. Oval şekilli lezyonların %89.5'i benign, %10.5'i ise malign patolojiye sahip iken, yuvarlak şekilli lezyonların %43.8'i benign, %56.3'ü malign patolojiye sahipti. İrregüler şekle sahip lezyonların %43.3'ü benign, %56.7'si ise malign idi ($p = 0,002$). Düzgün sınırlı lezyonların %88.9'u benign iken, düzensiz sınırlı lezyonların %38'i benign patolojiye sahipti ($p < 0,001$) (Tablo 5) (Şekil 3, 4).

Tablo 5. Lezyon türü ile intensite ve morfolojik özellikler arasındaki ilişki.

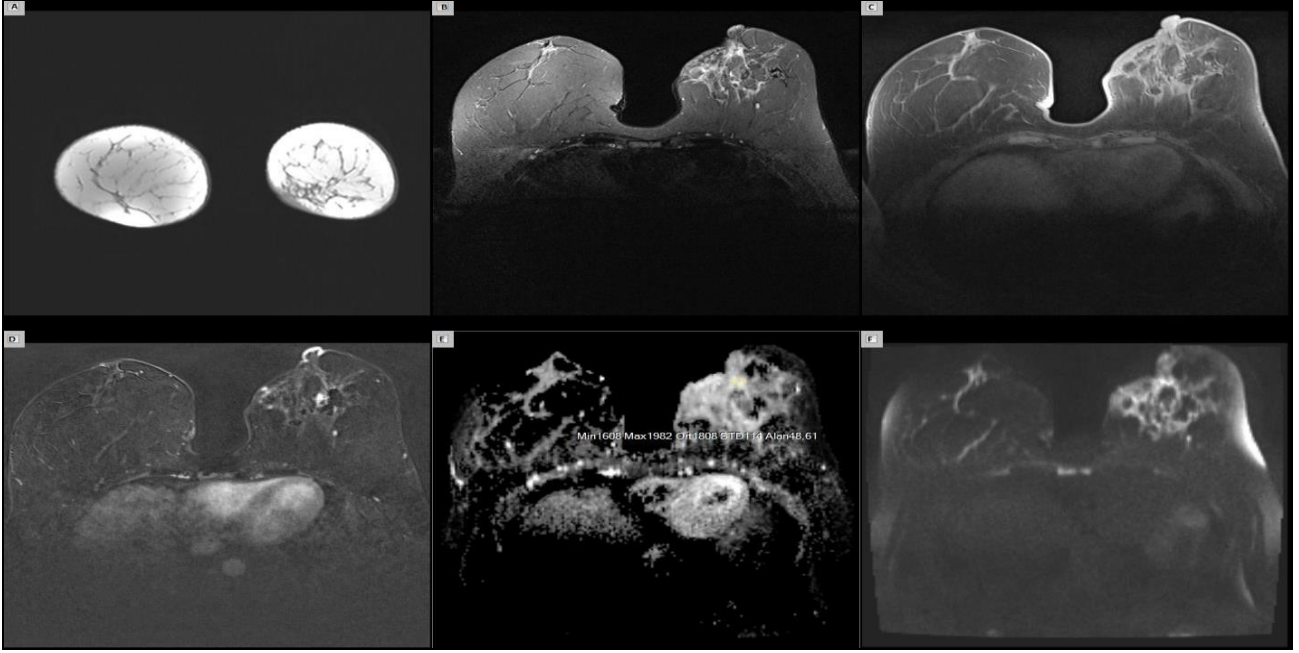
Değişken	Kategori	Bulgu		Toplam	p
		Benign	Malign		
T1AG	Hipointens	26 (47.3)	29 (52.7)	55	0.183
	Hiperintens	25 (61)	16 (39)	41	
	Toplam	51 (53.1)	45 (46.9)	96	
T2AG	Hipointens	10 (41.7)	14 (58.3)	24	0.194
	Hiperintens	41 (56.9)	31 (43.1)	72	
	Toplam	51 (53.1)	45 (46.9)	96	
Şekil	Oval	17 (89.5)	2 (10.5)	19	0.002*
	Yuvarlak	7 (43.8)	9 (56.3)	16	
	İrregüler	26 (43.3)	34 (56.7)	60	
	Toplam	50 (52.6)	45 (47.4)	95	
Sınır	Düzgün sınırlı	24 (88.9)	3 (11.1)	27	<0.001*
	Düzensiz sınırlı	26 (38.2)	42 (61.8)	68	
	Toplam	50 (52.6)	45 (47.4)	95	

T1AG: T1 Ağırlıklı görüntüleme; T2AG: T2 Ağırlıklı görüntüleme.



Şekil 3. Sol memede invaziv duktal karsinom saptanan 47 yaşında kadın hastanın meme MRG'si.

A. Aksiyel kontrastsız T1AG'de meme başında çekintiye neden olan FGD ile izointens yapıda spiküle konturlu kitle. B. Aksiyel TIRM T2AG'de sant-rali periferine göre hipointens özellikte aynı lezyon. C. Aksiyel yağ baskılı kontrastsız T1AG'de meme başında çekintiye neden olan FGD ile aynı intensitede spiküle konturlu kitle. D. Kontrastlı subtraction T1AG'de kontrastsız T1AG ile benzer morfolojiye sahip yoğun kontrastlanan kitle. E. ADC haritalamada ortalama $0,8 \times 10^{-3}$ değerine sahip aynı kitle lezyonu. F. Aksiyel DAG'de ($b = 800 \text{ s/mm}^2$) yüksek sinyal intensitesinde izlenmektedir.



Şekil 4. Sol memesinde granülomatöz mastit gelişen 38 yaşında kadın hastanın meme MRG'si.

A. Koronal kontrastsız T1AG'de sol meme alt iç kadranda ciltte kalınlaşma ve parankimde kabalaşma. **B.** Aksiyel TIRM T2AG'de ciltte ve parankimde yoğun ödeme sekonder intensite artışı. **C.** Aksiyel yağ baskılı kontrastsız T1AG'de ciltte kalınlaşma, parankimde kabalaşma ve distorsiyon. **D.** Kontrastlı subtraction T1AG'de nodüler kontrastlanmaların eşlik ettiği bölgesel kontrastlanma artışı. **E.** Ortalama ADC değeri lezyon alanında yüksek izlenmekte ($1,8 \times 10^{-3}$). **F.** Aksiyel DAG'de ($b = 800 \text{ s/mm}^2$) yüksek sinyal intensitesi sergileyen lezyon alanı.

TARTIŞMA

Kanser tespitinde yüksek sensitiviteye sahip kontrastlı meme MRG ile lezyonun hem morfolojik hem de kinetik özellikleri değerlendirilebilmektedir (13). Ayrıca kontrast madde kullanılmadan da kontrastsız sekanslar ile morfolojik değerlendirme yapılabilmekte ve lezyondan intensite ölçümü ve ADC değerleri elde edilebilmektedir (14, 15). Bu bilgiler ışığında kontrast madde kullanımı kontrendike olan hastalarda, kontrastsız sekansların benign ve malign lezyon ayırımındaki etkinliğini bilmek ve değerlendirmek daha da önemli hale gelmektedir.

Kontrastsız sekanslar ile malign ve benign lezyonların özelliklerini değerlendiren çalışmamızda, DAG'de ADC değerini ve T2A TIRM sekansında da L/FGD intensite oranını lezyon ayırımında anlamlı bulduk. Bu kantitatif değerlerin yanı sıra morfolojik özellikleri değerlendirmenin de malign ve benign lezyon ayırımında anlamlı olduğunu tespit ettik. Kontrastlı MR sekansları ile değerlendirdiğimiz lezyon morfolojik özelliklerini, kontrastsız sekanslarda da lezyon tanımlamada ve kategorize etmede kullanmanın doğru tanıya belirli ölçüde katkı sağlayabileceğini düşünüyoruz.

Meme kanseri tespitinde kontrastsız meme MRG'nin tanılabilir performansını araştıran, Rubina ve arkadaşlarının yaptığı çift okuyuculu çalışmada; kontrastsız T1, T2 ve DAG imajların meme kanserini tespit etmede sensitivitesi %76-78, spesifisitesi de %90 olarak tespit edilmiştir. T1A gradient eko görüntülemenin tek başına

kullanımında bile %92 oranında spesifisite ve %79 oranında pozitif tahmin değeri olduğunu belirtilmiştir. Dahası meme kanseri dışlanmasında güvenilir bir sekans olduğu da iddia edilmiştir (14). Yaptığımız çalışmada da malign ve benign lezyon ayırımında, T1AG'nin morfoloji değerlendirmesinde anlamlı, L/FGD intensite oranının da ise anlamlı etkisi olmadığı tespit edildi. Malign ve benign lezyonların morfolojik özellikleri kontrast madde kullanılmadan da tespit edilebiliyordu. İntensite oran değerlendirmesinde anlamlı etkisinin olmaması, benign lezyonlarımızın çoğunun granülomatöz mastit (GM) olmasından kaynaklanıyor olabilir. Bilindiği gibi memenin inflamatuvar hastalığı olan GM'de, memede yoğun ödem gözlenmekte, bu durumun sonucu olarak da T2AG'de yüksek sinyal intensitesi izlenmektedir (16). Bizde T2AG'de L/FGD intensite oranını malign lezyonlara oranla, benign lezyonlarda daha yüksek tespit ettik.

Yapılan önceki çalışmalarda T2AG ve DAG kombinasyonunun, meme kanserinde iyi tanılabilir performans sağladığı belirtilmiştir (11). Bu durum T2A STIR (short tau inversion recovery) sekansında uzun T1 ve T2 ye sahip dokuların parlak görülerek, tümör saptanmasını kolaylaştırması ile ilişkili olabilir (17, 18). STIR sekansı ile yapılan başka bir çalışmada lezyondaki fibrozis miktarı ile lezyon intensitesi ve ADC değeri arasında ilişki olduğu belirtilmektedir. Başka bir deyişle malign lezyonlarda sertlik derecesi ile stromal fibrozis ilişkili olduğu için, STIR imaj ve DAG'de yüksek sinyalin, ayırıcı tanıda yararlı olacağı ifade edilmekte-

dir (15). Çalışmamızda kullandığımız TIRM T2A sekansında L/FGD intensite oranı, malign lezyonlarda benign lezyonlardan daha düşük çıktı. Bu durum, yukarıdaki çalışma ile uyumlu olarak malign lezyonlardaki fibrozis derecesi ile ilişkili olabilir. İlaveten malign lezyonların da komşu parankimde ödeme neden olması ve T2AG'de de lezyon fark edilebilirliğini artırması, lezyon tespiti ve tahmininde T2A sekansın önemini daha da artırmaktadır.

Meme kanseri, DAG'de yüksek sinyal intensitesi göstermekte ve bu özelliği kolay tanınmasını sağlamaktadır (8). Bilindiği gibi yüksek greydli meme kanserlerinde hücresel yoğunluk oldukça fazladır. Hücresel yoğunluğu yansıtan ADC değeri de lezyon türünün değerlendirilmesinde kullanılmaktadır (15). Hatta neoadjuvan kemoterapinin etkisini değerlendirmede DAG'nin kontrastlı MRG'den üstün olduğu belirtilmektedir (19). Satake ve ark. (20), BI-RADS 4 ve 5 lezyonlarda malinite tahmininde DAG'nin rolünü değerlendiren çalışmalarında, ADC değeri BI-RADS 5 lezyonlar için anlamlı bulunurken, BIRADS 4 lezyonlar için özellikle de intraduktal papillomlar için anlamlı bulunmamıştır. Çalışmamız da, malign ve benign lezyon ayrımında en duyarlı sekansın DAG olduğunu tespit ettik. Malign lezyonlarda tespit ettiğimiz $0.98 \pm 0.27 \times 10^{-3}$ mm²/sn ortalama ADC değeri, önceki çalışmalarda tespit edilen 0.87 ± 0.23 ve $1.22 \pm 0.31 \times 10^{-3}$ mm²/sn ortalama ADC değer aralığı ile uyumlu bulundu (21, 22). Malign ve benign lezyon ayrımı için 1.20×10^{-3} mm² /sn olarak bulduğumuz ADC cut-off değeri de, önceki çalışmalarda bulunmuş $1.1-1.60 \times 10^{-3}$ mm²/sn değer aralığı ile uyumlu idi (21-23). Bulduğumuz

ADC cut-off değerinin tanısal doğruluğu %73 olup, özellikle malign lezyonları belirlemede daha yararlı olduğunu tespit ettik. Ancak DAG'nin düşük uzaysal çözünürlüğü, DCIS'te düşük sensitivite göstermesi, intraduktal papillom gibi benign lezyonlarda düşük ADC değerleri sergilemesi gibi kısıtlamalarının da olduğu akılda tutulmalıdır (8, 10, 15). Ayrıca 1 cm'den küçük lezyonları tek başına DAG ile saptamak ve doğru ADC değeri ölçmek çok zor olduğu için dinamik MRG ile beraber değerlendirmek önemlidir. DAG'de düşük b değerleri yüksek ADC değerlerine neden olduğu için uygun b değeri seçimi önemlidir (24). Pereira ve ark. (21) yaptığı malign lezyonlarda b değeri ve ADC arasındaki ilişkiyi araştıran çalışmalarında, malinite tahmininde 750 mm²/sn b değerinin, daha düşük b değerlerinden daha duyarlı olduğu belirtilmektedir. Bizim uyguladığımız b değeri de 800 mm²/sn olup, idealdi.

Çalışmamızın kısıtlamaları mevcuttu. Birincisi, malign ve benign lezyon sayımız yetersizdi, ancak istatistiksel olarak analiz yapmaya izin verdi. İkincisi, çalışmamızda kontrastsız sekansların malign kitle tespit edebilme özelliğini değil de, malign ve benign kitlelerin kontrastsız sekanslarda sergiledikleri özellikleri inceleyip, benign ve malign lezyon ayrımında efektif olup olmayacaklarını araştırdık. Dolayısıyla kanser saptama oranını hesap edemedik.

Sonuç olarak, DAG, malign ve benign lezyon ayrımında ve malign lezyonların tespitinde kantitatif değerlendirme yapabileceğimiz en önemli yardımcı kontrastsız görüntülemedir. T1AG ile lezyon morfolojisinin değerlendirilmesi, malinite tahmininde yol göstericidir.

KAYNAKLAR

1. Peters NH, Borel Rinkes IH, Zuithoff NP, et al. Meta-analysis of MR imaging in the diagnosis of breast lesions. *Radiology* 2008; 246: 116-24.
2. Kuhl CK, Schrading S, Bieling HB, et al. MRI for diagnosis of pure ductal carcinoma in situ: a prospective observational study. *Lancet* 2007; 370: 485-92.
3. Lee CH, Dershaw DD, Kopans D, et al. Breast cancer screening with imaging: recommendations from the Society of Breast Imaging and the ACR on the use of mammography, breast MRI, breast ultrasound, and other technologies for the detection of clinically occult breast cancer. *J Am Coll Radiol* 2010; 7: 18-27.
4. Sardanelli F, Podo F, Santoro F, et al. High Breast Cancer Risk Italian 1 (HIBCRIT-1) Study. Multi-center surveillance of women at high genetic breast cancer risk using mammography, ultrasonography, and contrast-enhanced magnetic resonance imaging (the High Breast Cancer Risk Italian 1 study): final results. *Invest Radiol* 2011; 46: 94-105.
5. Nicholas BA, Vricella GJ, Smith M, et al. Contrast-induced nephropathy and nephrogenic systemic fibrosis: minimizing the risk. *Can J Urol* 2012; 19: 6074-80.

6. Sardanelli F. Evidence-based radiology and its relationship with quality. In: Abujudeh HH, Bruno MA (editors). *Quality and Safety in Radiology*. New York, NY: Oxford University Press, 2012; 256-90.
7. Trimboli RM, Carbonaro LA, Cartia F, et al. MRI of fat necrosis of the breast: the "black hole" sign at short tau inversion recovery. *Eur J Radiol* 2012; 81: 573-79.
8. Woodhams R, Ramadan S, Stanwell P, et al. Diffusion-weighted imaging of the breast: principles and clinical applications. *Radiographics* 2011; 31: 1059-84.
9. Englander SA, Uluğ AM, Brem R, et al. Diffusion imaging of human breast. *NMR Biomed* 1997; 10: 348-52.
10. Woodhams R, Matsunaga K, Kan S, et al. ADC mapping of benign and malignant breast tumors. *Magn Reson Med* 2005; 4: 35-42.
11. Baltzer PA, Benndorf M, Dietzel M, et al. Sensitivity and specificity of unenhanced MR mammography (DWI combined with T2-weighted TSE imaging, ueMRM) for the differentiation of mass lesions. *Eur Radiol* 2010; 20: 1101-10.
12. Yabuuchi H, Matsuo Y, Sunami S, et al. Detection of non-palpable breast cancer in asymptomatic women by using unenhanced diffusion-weighted and T2-weighted MR imaging: comparison with mammography and dynamic contrast-enhanced MR imaging. *Eur Radiol* 2011; 21: 11-7.
13. Warren RM, Pointon L, Thompson D, et al. Reading protocol for dynamic contrast-enhanced MR images of the breast: sensitivity and specificity analysis. *Radiology* 2005; 236: 779-88.
14. Trimboli RM, Verardi N, Cartia F, et al. Breast cancer detection using double reading of unenhanced MRI including T1-weighted, T2-weighted STIR, and diffusion-weighted imaging: a proof of concept study. *AJR Am J Roentgenol* 2014; 203: 674-81. doi:10.2214/AJR.13.11816.
15. Matsubayashi RN, Imanishi M, Nakagawa S, et al. Breast ultrasound elastography and magnetic resonance imaging of fibrotic changes of breast disease: correlations between elastography findings and pathologic and short Tau inversion recovery imaging results, including the enhancement ratio and apparent diffusion coefficient. *J Comput Assist Tomogr* 2015; 39: 94-101.
16. Al-Khawari HA, Al-Manfouhi HA, Madda JP, et al. Radiologic features of granulomatous mastitis. *Breast J* 2011; 17: 645-50.
17. Bydder GM, Young IR. MR imaging: clinical use of the inversion recovery sequence. *J Comput Assist Tomogr* 1985; 9: 659-75.
18. Delfaut EM, Beltran J, Johnson G, et al. Fat suppression in MR imaging: techniques and pitfalls. *Radiographics* 1999; 19: 373-82.
19. Woodhams R, Kakita S, Hata H, et al. Identification of residual breast carcinoma following neoadjuvant chemotherapy: diffusion-weighted imaging comparison with contrast-enhanced MR imaging and pathologic findings. *Radiology* 2010; 254: 357-66.
20. Satake H, Nishio A, Ikeda M, et al. Predictive value for malignancy of suspicious breast masses of BI-RADS categories 4 and 5 using ultrasound elastography and MR diffusion-weighted imaging. *AJR Am J Roentgenol* 2011; 196: 202-9. doi: 10.2214/AJR.09.4108.
21. Pereira FP, Martins G, Figueiredo E, et al. Assessment of breast lesions with diffusion-weighted MRI: comparing the use of different b values. *AJR Am J Roentgenol* 2009; 193: 1030-5.
22. Marini C, Lacconi C, Giannelli M, et al. Quantitative diffusion-weighted MR imaging in the differential diagnosis of breast lesion. *Eur Radiol* 2007; 17: 2646-55.
23. Bozkurt Bostan T, Koç G, Sezgin G, et al. Value of apparent diffusion coefficient values in differentiating malignant and benign breast lesions. *Balkan Med J* 2016; 33: 294-300.
24. Kinoshita T, Yashiro N, Ihara N, et al. Diffusion-weighted half-Fourier single-shot turbo spin echo imaging in breast tumors: differentiation of invasive ductal carcinoma from fibroadenoma. *J Comput Assist Tomogr* 2002; 26: 1042-6.

Ayşegül ALTUNKESER	0000-0001-7412-6835
Serdar ARSLAN	0000-0001-7984-4326
Mehmet Ali ERYILMAZ	0000-0002-5280-3943
Fatih ÖNCÜ	0000-0003-1673-7253
İsmet TOLU	0000-0002-4016-2798
Yaşar ÜNLÜ	0000-0002-3951-8881