

Klinik Araştırma

Çocukluk Çağı İleri Evre Plevral Ampiyem Tedavisinde Torakoskopik Debridman Zamanlaması Ne Kadar Önemli?*

Berat Dilek DEMİREL^{1,a}, Sertaç HANCIOĞLU¹, Beytullah YAĞIZ¹, Başak DAĞDEMİR¹, Ünal BIÇAKCI¹, Ferit BERNAY¹, Ender ARITÜRK¹

¹Ondokuz Mayıs Üniversitesi Tıp Fakültesi Çocuk Cerrahisi Anabilim Dalı, Samsun, Türkiye

ÖZET

Amaç: İleri evre plevral ampiyem (PA) tanısı ile torakoskopik debridman (TD) yapılan hastalarda, torakoskopi yapılma zamanının morbidite üzerine etkisinin değerlendirilmesi.

Gereç ve Yöntem: Ocak 2010 ve Mart 2019 yılları arasında ileri evre PA tanısı alan hastalar semptom süresi, TD sonrası göğüs tüpü kalış süresi, hastanede kalış süresi, ek girişimler ve komplikasyonlar açısından geriye dönük olarak değerlendirildi. TD yapılan hastalarda semptom süresi ortanca hesaplandı. Semptom süresi bu değer ve altında olanlarla üstünde olan hastalar karşılaştırıldı. Veriler IBM SPSS programında analiz edildi. $p < 0,05$ istatistiksel olarak anlamlı kabul edildi.

Bulgular: Çalışmaya ileri evre PA tanılı 98 hasta dahil edildi. 52 hastaya ilk girişim olarak göğüs tüpü takıldı. Dokuz (%17,3) hasta göğüs tüpü ile iyileşirken, 46 hastaya ilk girişim olmak üzere 89 hastaya TD yapıldı. Hastaların semptom süresi ortanca 10 gündü (4-60 gün). TD sonrası göğüs tüpü kalış süresi semptom süresi 10 gün ve altında olanlarda ortanca 8 gün (3-12 gün), üstünde olanlarda ortanca 14 gündü (3-30 gün). Hastanede kalış süresi, semptom süresi 10 gün ve altında olanlarda ortanca 10,5 gün (4-26 gün), üstünde olanlarda 20 gündü (4-56 gün). TD sonrası göğüs tüpü kalış süresi ve hastanede yatış süresi semptom süresi 10 gün ve altında olanlarda, üstünde olanlara göre istatistiksel anlamlı olarak daha azdı ($p < 0,05$). TD sonrası 1 (%1,12) hastada bronkoplevral fistül gelişti. 5 (%5,61) hastaya ikinci TD, 4 (%4,49) hastaya ise torakotomi gerekti. Bir (%1,02) hasta kaybedildi.

Sonuç: TD, ileri evre PA tedavisinde etkin bir yöntemdir. İleri evre PA düşünülen hastalarda zaman kaybetmeden TD yapılması erken iyileşme sağlayarak morbiditeyi azaltır.

Anahtar Sözcükler: Torakoskopik Cerrahi, Ampiyem, Plevral, Pnömoni.

ABSTRACT

How Important is the Timing of Thoracoscopic Debridement in the Management of Advanced Pleural Empyema in Children?

Objective: To evaluate the relation between the timing of thoracoscopic debridement (TD) and morbidity in children with advanced pleural empyema (PA).

Material and Method: The children managed for advanced stage PA between January 2010 and March 2019 were included. Additional interventions, complications, length of hospital stay and duration of symptoms and thoracic drainage were retrospectively evaluated. Patients were divided into 2 groups according to median duration of symptoms. Statistical analysis was performed by IBM SPSS software. $p < 0.05$ values were set as significant.

Results: A total of 98 children were enrolled in the study. Tube thoracostomy (TT) was performed in 52 children (53%) and TD in 46 (47%) as the initial intervention. Nine patients recovered (17%) with TT alone and the rest 43 (83%) required additional TD. Median duration of symptoms was 10 days (4-60 days). The median length of thoracic drainage after TD was 8 days (3-12 days) in patients with symptom duration ≤ 10 days (Group 1), while it was 14 days (3-30 days) in patients with symptom duration > 10 days (Group2). Median length of stay was 10.5 days (4-26) in Group 1 and 20 days (4-56) in Group 2. These two parameters were significantly lower in Group 1 ($p < 0.05$). Bronchopleural fistula developed in 1 patient after TD (1.12%), 5 patients underwent a second TD (5.61%) and 4 patients needed thoracostomy (4.49%). One patient was deceased.

Conclusion: TD is an effective management modality in advanced PA and may be considered as initial option to reduce morbidity.

Keywords: Thoracoscopic Surgery, Empyema, Pleural, Pneumonia.

Bu makale atıfta nasıl kullanılır: Demirel BD, Hancıoğlu S, Yağız B, Dağdemir B, Bıçakçı Ü, Bernay F, Arıtürk E. Çocukluk Çağı İleri Evre Plevral Ampiyem Tedavisinde Torakoskopik Debridman Zamanlaması Ne Kadar Önemli? Fırat Tıp Dergisi 2020; 25(4): 203-207.

How to cite this article: Demirel BD, Hancıoğlu S, Yağız B, Dağdemir B, Bıçakçı U, Bernay F, Arıtürk E. How Important is the Timing of Thoracoscopic Debridement in the Management of Advanced Pleural Empyema in Children? Fırat Med J 2020; 25(4): 203-207.

Plevral ampiyem (PA) yetersiz ya da uygunsuz tedavi edilmiş alt solunum yolu enfeksiyonuna ikincil olarak gelişen çocukluk çağının önemli bir morbidite ve mortalite nedenidir (1). Ultrasonografi ya da bilgisayarlı toraks tomografisi ile plevral mayi varlığı, miktarı ve yoğunluğu, septasyon ve plevra kalınlaşmanın olup olmadığı değerlendirilerek PA tanısı ve hangi evrede

olduğu belirlenebilir (2). Fibrin doku oluşumuyla septaların geliştiği ve plevral kalınlaşmanın olduğu ileri evre PA tedavisinde ana hedef parenteral antibiyotik tedavisine ek olarak, plevral sıvının boşaltılması, fibrin dokuların oluşturduğu septaların ortadan kaldırılması ve akciğer ekspansiyonunun sağlanmasıdır (3). Bu amaçla yapılacak girişim yöntemleri ile ilgili birçok

^aYazışma Adresi: Berat Dilek DEMİREL, Ondokuz Mayıs Üniversitesi Tıp Fakültesi Çocuk Cerrahisi Anabilim Dalı, Samsun, Türkiye
Tel: 0362 312 1919

Geliş Tarihi/Received: 07.05.2020

* Bu çalışma 37.Ulusal Çocuk Cerrahisi Kongresinde poster bildiri olarak sunulmuştur (15-19 Ekim 2019, Ankara).

e-mail: bdayhan@hotmail.com

Kabul Tarihi/Accepted: 10.07.2020

klirik çalışma mevcuttur, ancak konu halen tartışmalıdır (4, 5). Minimal invaziv cerrahideki gelişmeler ve artan klinik deneyimler sayesinde birçok klinikte yaygın olarak tercih edilen torakoskopik debridman (TD), fibrin dokuların temizlenmesine, sıvının aspire edilmesine, akciğerin yeniden ekspansiyonunun sağlanmasına ve göğüs tüpü yerinin görecelik olarak belirlenmesine olanak sağladığı için etkinliği daha yüksek görünmektedir (6). Ancak ileri evre PA tedavi yönetiminde TD'nın ne zaman yapılması gerektiği konusunda açık bir görüş birliği yoktur (7, 8).

Çalışmamızda ileri evre PA tanısıyla takip ettiğimiz hastalarda uyguladığımız tedavinin etkinliği ve TD zamanlamasının morbidite üzerine etkisi değerlendirildi.

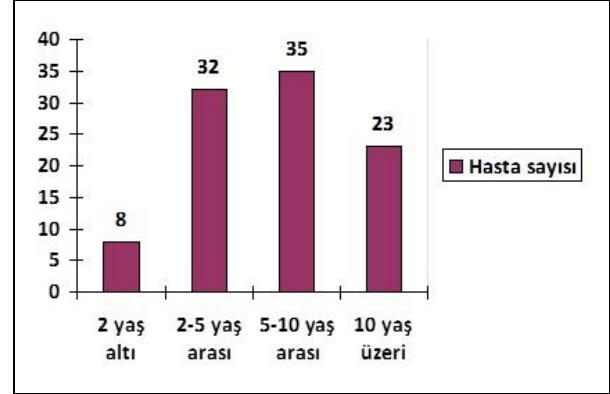
GEREÇ VE YÖNTEM

Ondokuz Mayıs Üniversitesi Klinik Araştırmalar Etik Kurulu onayı ile Ocak 2009- Mart 2019 tarihleri arasında Çocuk Cerrahisi Kliniği'nde ileri evre PA tanısı alan hasta kayıtları geriye dönük olarak değerlendirildi. Ultrasonografi ve/veya bilgisayarlı toraks tomografisinde fibrin dokuların oluşturduğu septasyon, kavitasyon ya da plevral kalınlaşma bulgularının olduğu hastalar ileri evre PA kabul edildi. Hastaların yaşı, cinsiyeti ve toraksın hangi tarafının etkilendiği belirlenerek demografik veriler ortaya kondu. Hastaların ilk şikayet başlangıcı ve TD yapılma zamanı arasındaki süre semptom süresi olarak kabul edilerek, hastaların semptom süresi belirlendi. TD öncesinde göğüs tüpü ile drenaj yapıp yapılmadığı ve yapıldıysa süresi, TD sonrası göğüs tüpü kalış süresi ve hastanede kalış süresi kayıt edildi. Hastalarda TD sonrası ikincil bir müdahale gerekip gerekmediği, gelişen komplikasyonlar ve mortalite değerlendirildi.

Veriler IBM SPSS (ver.22) programında analiz edildi. Niceliksel değişkenler Kolmogorov-Smirnov normallik testi ile kontrol edilip, değişkenler normal dağılıyor ise ortalama ve standart sapma olarak verilirken, normal dağılmıyorsa ortanca olarak verildi. Niteliksel veriler frekans ve yüzde olarak ifade edildi. Semptom süresi ortancası hesaplandı. Semptom süresi ortanca değer ve altında olan hasta grubu ve üzerinde olan hasta grubu Mann Whitney U testi ile karşılaştırıldı. P değeri 0,05'ten küçük olduğunda istatistiksel olarak anlamlı kabul edildi

BULGULAR

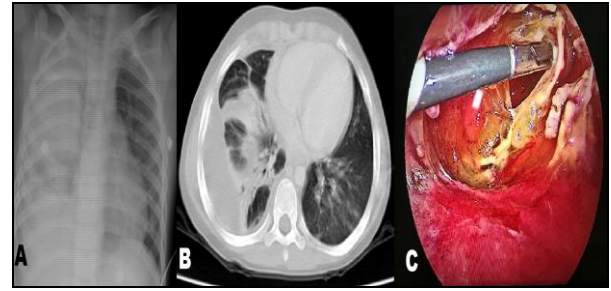
İleri evre PA tanısı alan 98 hasta mevcuttu. Hastaların 62'si (%63,2) erkek, 36'sı (%36,7) kızdı. Ellibir (%52,04) hastada ampiyem sağ hemitoraks, 47'sinde (%47,95) ise sol hemitoraks yerleşmişti. Hastaların yaşları 7 ay- 17.91 yıl arasındaydı (ortanca 6,41 yıl). Hastaların yaşa göre dağılımı grafik 1'de verildi.



Grafik 1. İleri evre plevral ampiyem tanısı alan hastaların yaş aralıklarına göre dağılım grafiği.

Elli iki (%53,06) hastaya ilk girişim olarak göğüs tüpü takıldı. 9 (%17,3) hasta göğüs tüpü ile tamamen iyileşirken, 43 (%82,7) hastaya ortalama 6,60±3,38 (1-15 gün) gün sonra klinik iyileşme sağlanmadığı için TD yapıldı. Kırk altı (%46,93) hastaya ise ilk girişim olarak TD yapıldı.

Toplam 89 (%90,81) hastaya TD yapıldı (Resim 1).



Resim 1. İleri evre plevral ampiyemli hastanın; A: Posteroanterior akciğer grafisi, B: Bilgisayarlı toraks tomografisi, C: Torakoskopik görüş altında fibrin dokuların görüntüsü.

TD yapılan hastaların semptom süresi ortanca 10 gündü (4-60 gün). Semptom süresi 10 gün ve altında olan 48 (%53,9) hasta mevcuttu. Bu hastaların 19'u kız, 29'u erkek ve yaş ortancası median 5,81 yıld (0,58-17,16 yıl arasında). Semptom süresi 10 günden fazla olan 41 (%46,1) hasta mevcuttu. Bu hastaların 13'ü kız, 28'i erkek ve yaş ortancası 6,58 yıld (0,66-17,91 yıl arasında). TD sonrası göğüs tüpü kalış süresi, semptom süresi 10 gün ve altında olan hastalarda ortanca 8 gün (3-12 gün arasında), semptom süresi 10 günün üstünde olanlarda ise ortanca 14 gündü (3-30 gün arasında). Hastanede kalış süresi, semptom süresi 10 gün ve altında olan hastalarda ortanca 10,5 gün (4-26 gün arasında), semptom süresi 10 günün üstünde olanlarda ise 20 gündü (4-56 gün arasında) (Tablo 1).

TD sonrası göğüs tüpü kalış süresi semptom süresi 10 gün ve altı olan hastaların, fazla olanlara göre istatistiksel anlamlı olarak daha azdı (p <0,05) . Hastanede yatış süresi de semptom süresi 10 gün ve altı olan hastaların, fazla olanlara göre istatistiksel anlamlı olarak daha azdı (p <0,05) .

Tablo1. Torakoskopik debridman yapılan, semptom süresi ortancasına göre gruplandırılan hasta verilerinin karşılaştırılması.

	Semptom süresi 10 gün ve daha az n =48 (gün)	Semptom süresi 10 günden fazla n =41 (gün)	p değeri	Torakoskopik Debridman yapılan hastaların tamamı n =89
Yaş (ortanca yıl - range)	5,81 (0,58-17,16)	6,58 (0,66-17,91)	>0,05	6,14 (0,58-17,91)
Cinsiyet (kız/erkek)	19/29	13/28	>0,05	32/57
Göğüs tüpü kalış süresi (ortanca gün - range)	8 (3-12)	14 (3-30)	<0,05	10 (3-30)
Hastanede kalış süresi (ortanca gün - range)	10,5 (4-26)	20 (4-56)	<0,05	13 (4- 56)

TD sonrası 1 (%1,12) hastada, kendiliğinden iyileşen bronkoplevral fistül gelişirken, 5 (%5,61) hastaya klinik düzelme sağlanamadığı için tekrar TD yapıldı. Dört (%4,49) hastaya ise torakotomi ile dekortikasyon gerekti. Seksen (%89,88) hasta tek bir torakoskopiden fayda gördü. Postoperatif hastanede kalış süresi tüm hastalar için ortalama 13 gündü (4-56 gün arasında). Torakotomi ile dekortikasyon da yapılan, semptom süresi 60 gün olan 1 (%1,12) hasta kaybedildi.

TARTIŞMA

Çocukluk çağında hastane yatışı gerektiren pnömonili hastaların yaklaşık %10'unda PA gelişirken, bu hastaların yarısından fazlası antibiyotik ile tedavi edilebilir (9). Etkin tedavi edilemeyen olgularda polimorf nüveli lökosit ve fibrin artışı nedeniyle plevral sıvı yoğunlaşır, septa gelişir ve bir sonraki aşamada da plevra kalınlaşarak akciğer ekspansiyonu yetersiz hale gelir (10). PA en yaygın kabul gören şekliyle seröz, fibrinopürülan ve organizasyon evresi olarak üç evrede değerlendirilir (11). Çalışmamızda radyolojik olarak toraks içinde septasyon ve kavitasyon olan hastalar ileri evre PA olarak tanımlanıp değerlendirmeye alınarak klinik evrelendirme yapılmış oldu. İleri evre olgularda oluşan septasyon nedeniyle yeterli akciğer ekspansiyonu olamayacağı için, hastanın sadece antibiyotik tedavisi ile klinik iyileşmesi mümkün olmamaktadır (12). Kimi zaman hastaya, kimi zaman ise cerrahin tercihinin göre göğüs tüpü ile drenaj, fibrinolitik ajan verilerek septasyona sebep olan fibrin dokuların parçalanarak sıvının göğüs tüpü ile drenajı, torakoskopik debridman ile torakoskopik görüş altında plevral yapışıklık ve fibrinlerin temizlenerek toraks içi sıvının aspire edilmesi ya da aynı işlemin açık cerrahi yöntem ile yapılması gerekebilir (13, 14). PA'de göğüs tüpü takılması çoğu klinikte ilk girişim olarak tercih edilse de, sıvı yoğunluğu artmış ve septa gelişmiş olgularda, teknik olarak yeterli boşaltmayı sağlayamayacağı ve tekrarlayan girişimler gerektirebileceği için ileri evre olgularda çok da başarılı görülmemektedir (15). Bizim olgularımızın %53,06'sında ilk girişim olarak göğüs tüpü takıldı. Bu olguların %17,3'ünde, yani ileri evre PA tanısı alan hastalarımızın %9,18'inde göğüs tüpü ile tedavi sağlanabildi. Literatür verileri ileri evre PA tedavisinde TD ve fibrinolitik tedavi uygulamaları ile torakotomi gereksiniminin büyük ölçüde azaldığını desteklemektedir

(1, 16). TD ve fibrinolitik tedavi uygulamasının karşılaştırıldığı çalışmalarda, fibrinolitik tedavinin daha uzun süreli göğüs tüpü ile takip ve hastane yatışı gerektirmesini dezavantaj olarak yorumlayanlar olduğu gibi, fibrinolitik uygulamasının hastada ameliyat gereksinimi ortadan kaldırdığı için tercih edilmesi gerektiğini savunanlar da mevcuttur (17, 18). Fibrinolitik ajan kullanımı ile fibrin dokuların parçalanmasına olanak sağlayarak göğüs tüpü takılmış hastalarda etkinlik artırılabilir (5). Ancak fibrinolitiklerle fibrin dokuların parçalanmasının zaman aldığı, dolayısıyla göğüs tüpü kalış süresinin uzadığı ve fibrinolitiklerin alerjik reaksiyona yol açabileceği de bilinmelidir (17).

TD ile ameliyat süresi sonunda, ekspansiyonundan emin olunan bir akciğer dokusu, temizlenmiş bir plevral kavite ve yeri görerek belirlenmiş bir göğüs tüpü amacına uygun bir tedavi sağlanmış olur (6). İleri evre PA tanısı nedeniyle TD yapılan hastaların %89,88'inde tek bir torakoskopi ile etkin tedavi sağlandı. İleri evre PA'li hastalarda torakoskopi ve torakotomi ile müdahale sonuçlarının karşılaştırıldığı bir meta-analiz çalışmasında torakoskopinin ileri evre plevral ampiyemde güvenle uygulanabileceği bildirildi (19). Ancak bir başka meta-analiz çalışmasında, hastanede yatış süresi ve ameliyat süresi açısından torakoskopi avantajlı görünse de, morbidite, mortalite ve tekrarlayan girişim gerekliliği açısından torakotomiye üstün olmadığı sonucu ortaya kondu (20). İleri evre PA'li hastaların değerlendirildiği olgularımızdan hiçbirinde ilk olarak torakotomi tercih edilmedi. Sonuçlar değerlendirildiğinde, TD yaptığımız hastaların %5'inde tekrar torakoskopi ve %4'ünde torakotomi gerekti. Bizim bulgularımız ileri evre tüm PA'lerde ilk müdahale olarak torakotomi yapılması gerekmediğini destekledi.

PA tedavisinde torakoskopinin ne zaman yapılması gerektiğini değerlendiren retrospektif bir çalışmada, semptom başlangıcı- torakoskopi arası sürenin 4 haftanın altında olduğu hastalar ile üstünde olduğu hastalar karşılaştırıldığında, erken müdahale edilenlerde postoperatif göğüs tüpü kalış süresi, yoğun bakımda kalış süresi ve hastanede kalış süresi anlamlı ölçüde daha az olduğu bulundu (7). Klena ve arkadaşları (8) çalışmalarında, PA tanısıyla 7 gün içinde torakoskopi yapılanlarda sonuçların oldukça başarılı olduğunu bildirdi. Patofizyolojik olarak ampiyem başlangıcı ve septa gelişimi arası süre 72 saat olarak kabul edildiği için, tanı sonrası dördüncü günden önce ve sonra TD yapılan PA'li çocukların karşılaştırıldığı bir çalışmada da erken dönem TD'nin tedavi etkinliği ve güvenliği desteklendi (21). Çalışmamızda semptom süresi ortalama değer ve altında olan hastalar ile üstünde olanlar olmak üzere iki gruba ayrıldı. Erken dönem müdahale ile istatistiksel anlamlı olarak daha erken iyileşme olduğu görüldü. Hastalarımızdan en erken TD yapılan hastanın semptom süresi 3 gündü. PA nedeniyle kaybedilen tek hasta semptom süresi 60 gün olan, TD sonrası torakotomi de yapılan hastaydı.

PA farklı klinik aşamalarda karşımıza çıkabilen plevral kavite enfeksiyonudur. İleri evre PA tedavisinde TD,

oldukça başarılı ve güvenli bir yöntemdir. TD zamanlaması ameliyat sonrası göğüs tüpü kalış süresini ve hastanede yatış süresini etkilemektedir. Şikayet başlangıcı ve torakoskopi arasındaki süre, girişim zamanla-

masını belirlemede bir parametre olarak kullanılabilir. İleri evre PA düşünülen hastalarda zaman kaybetmeden TD yapılması tedavi etkinliğini arttıracaktır.

KAYNAKLAR

1. Griffith D, Boal M, Rogers T. Evolution of practice in the management of parapneumonic effusion and empyema in children. *J Pediatr Surg* 2018; 53: 644-6.
2. Tsujimoto N, Saraya T, Light RW et al. A simple method for differentiating complicated parapneumonic effusion/empyema from parapneumonic effusion using the split pleura sign and the amount of pleural effusion on thoracic CT. *PLoS One* 2015; 10: e0130141.
3. Barglik R, Korlacki W, Grabowski A. Methods of treatment of pleural empyema in children. *Pediatr Pol* 2019; 94: 185-92.
4. Pacilli M, Nataraja RM. Management of paediatric empyema by video-assisted thoracoscopic surgery (VATS) versus chest drain with fibrinolysis: Systematic review and meta-analysis. *Paediatr Respir Rev* 2019; 30: 42-8.
5. Redden MD, Chin TY, van Driel ML. Surgical versus non-surgical management for pleural empyema. *Cochrane Database Syst Rev* 2017; 3: CD010651.
6. Dzielicki J, Korlacki W. The role of thoracoscopy in the treatment of pleural empyema in children. *Surg Endosc* 2006; 20: 1402-5.
7. Chung JH, Lee SH, Kim KT, Jung JS, Son HS, Sun K. Optimal timing of thoracoscopic drainage and decortication for empyema. *Ann Thorac Surg* 2014; 97: 224-9.
8. Klena JW, Cameron BH, Langer JC, Winthrop AL, Perez CR. Timing of video-assisted thoracoscopic debridement for pediatric empyema. *J Am Coll Surg* 1998; 187: 404-8.
9. Agarwal N, Taneja S, Saxena R, Verma A. Clinical profile, complications, morbidity and outcome of empyema thoracis in children in a tertiary care centre. *Int J Contemp Pediatr* 2018; 5: 967-72.
10. Santanakrishnan R, Murali GS, Javaregowda D, Shankar G, Babu N, Jadhav V. Thoracoscopy in stage 3 empyema thoracis in children - A safe and feasible alternative to thoracotomy. *J Pediatr Surg* 2020; 55: 756-60.
11. Andrews NC, Parker EF, Shaw RR et al. American Thoracic Society: Management of nontuberculous empyema. *Am Resir Dis* 1962; 85: 935-6.
12. Almaramhy HH, Allama AM. Indicators for surgical intervention in thoracic empyema in children. *Saudi Med J* 2015; 36: 1061-6.
13. Mehmetoğlu F, Kinaci E, Sürer M. Çocuklarda postpnömonik ampiyem: Retrospektif, tek merkez çalışması. *Zeynep Kamil Tıp Bülteni* 2017; 48: 146-51.
14. Bender MT, Ward AN, Iocono JA, Saha SP. Current surgical management of empyema thoracis in children: A single-center experience. *Am Surg* 2015; 81: 849-53.
15. Touray S, Sood RN, Lindstrom D et al. Risk stratification in patients with complicated parapneumonic effusions and empyema using the RAPID score. *Lung* 2018; 196: 623-9.
16. Tander B, Ustun L, Ariturk E, Rizalar R, Ayyildiz SH, Bernay F. Balloon-assisted single-port thoracoscopic debridement in children with thoracic empyema. *J Laparoendosc Adv Surg Tech A* 2007; 17: 504-8.
17. Bouros D, Antoniou KM, Chalkiadakis G, Drositis J, Petrakis I, Sifakakis N. The role of video-assisted thoracoscopic surgery in the treatment of parapneumonic empyema after the failure of fibrinolytics. *Surg Endosc* 2002; 16: 151-4.

18. Shirota C, Uchida H. Initial treatment of septated parapneumonic empyema with drainage plus fibrinolytic agents is equally effective as video-assisted thoracoscopic surgery, and is suitable as first-line therapy. *Transl Pediatr* 2015; 4: 41-4.
19. Pan H, He J, Shen J, Jiang L, Liang W He J. A meta-analysis of video-assisted thoracoscopic decortication versus open thoracotomy decortication for patients with empyema. *J Thorac Dis* 2017; 9: 2006-14.
20. Sokouti M, Sadeghi R, Pashazadeh S et al. Treating empyema thoracis using video-assisted thoracoscopic surgery and open decortication procedures: a systematic review and meta-analysis by meta-mums tool. *Arch Med Sci* 2019; 15: 912-35.
21. Kalfa N, Allal H, Montes-Tapia F et al. Ideal timing of thoracoscopic decortication and drainage for empyema in children. *Surg Endosc* 2004; 18: 472-7.

Berat Dilek DEMİREL	0000-0002-9358-0045
Sertaç HANCIOĞLU	0000-0003-0534-1931
Beytullah YAĞIZ	0000-0003-0882-1789
Başak DAĞDEMİR	0000-0001-6592-1634
Ünal BIÇAKCI	0000-0002-9604-4184
Ferit BERNAY	0000-0002-6970-8491
Ender ARITÜRK	0000-0001-6811-5494