

Olgu Sunumu

Preterm Bir Bebekte Non-İnvaziv Solunum Desteği Altında Gelişen ve Spontan Düzelen Pulmoner İnterstisyel Amfizem

Mehmet GÜNDÜZ^{1,a}, Yakup KARAKURT¹, Gamze DEMİREL¹, Ayhan TAŞTEKİN¹

¹İstanbul Medipol Üniversitesi, Yenidoğan Bilim Dalı, İstanbul, Türkiye

ÖZ

Pulmoner interstisyel amfizem (PIA) alveoler ve küçük hava yollarının rüptürü sonucu havanın perivasküler bağ dokusu içinde birikmesi ve interstisyumda toplanması olarak tanımlanan hava kaçağı sendromudur. Sıklıkla yenidoğan döneminde, özellikle mekanik ventilasyon desteği altında izlenen prematüre bebeklerde görülür. Burada invaziv mekanik ventilasyon desteği almamasına rağmen akciğer grafisinde kistik, kaviter görünüm saptanan ve konservatif tedavi ile düzelen lokalize PİA tanısı alan bir prematüre hasta sunulmuştur.

Anahtar Sözcükler: Pulmoner İnterstisyel Amfizem, Prematüre, Non-İnvaziv Mekanik Ventilasyon.

ABSTRACT

Spontaneous Resolution of Pulmonary Interstitial Emphysema in A Preterm Infant on Non-Invasive Mechanical Ventilation

Pulmonary interstitial emphysema (PIA) is an air leak syndrome defined as the accumulation of air in the perivascular connective tissue and collection in the interstitium as a result of rupture of the alveolar and small airways. It is frequently seen in the neonatal period, especially in premature babies followed up under mechanical ventilation support. Here, a premature patient who received no invasive mechanical ventilation support and was diagnosed with localized PIA that recovered with conservative treatment is presented.

Keywords: Pulmonary Interstitial Emphysema, Premature, Non-Invasive Mechanical Ventilation.

Bu makale atıfta nasıl kullanılır: Gündüz M, Karakurt Y, Demirel G, Taştekin A. Preterm Bir Bebekte Non-İnvaziv Solunum Desteği Altında Gelişen ve Spontan Düzelen Pulmoner İnterstisyel Amfizem. Fırat Tıp Dergisi 2022; 27(2): 157-160.

How to cite this article: Gunduz M, Karakurt Y, Demirel G, Tastekin A. Spontaneous Resolution of Pulmonary Interstitial Emphysema in A Preterm Infant on Non-Invasive Mechanical Ventilation. Fırat Med J 2022; 27(2): 157-160.

ORCID IDs: M.G. 0000-0002-6662-5391, Y.K. 0000-0003-1428-3550, G.D. 0000-0002-7596-5929, A.T. 0000-0003-1735-4318.

Pulmoner hava kaçaqları özellikle solunum sıkıntısı nedeniyle ventilasyon desteği uygulanan yenidoğan bebeklerde görülür ve tüm yenidoğanlarda görülme sıklığı % 1-2'dir. Pulmoner interstisyel amfizem (PIA) de bunlardan biridir ve alveoler ve küçük hava yollarının rüptürü sonucu havanın perivasküler bağ dokusu içinde birikmesi ve interstisyumda toplanması olarak tanımlanır. Genelde prematüre bebeklerde görülür (1, 2).

PİA tanısı genellikle genel durumu bozulan ve solunum problemleri başlayan hastalarda çekilen akciğer grafisindeki kistik değişiklikler ile konulur (3). Akciğer radyografisindeki görünümüne göre de iki tip PİA vardır; diffüz ve lokalize. Diffüz tipte her iki akciğer etkilenmiştir ve genelde uzun süre mekanik ventilasyon desteği alan prematüre bebeklerde görülür. Lokalize tipte ise bir veya birkaç lob etkilenir. Tedavide semptomların ağırlığına bağlı olarak konservatif yöntemlerden cerrahiye kadar değişen yaklaşımlar mevcuttur (4-6).

Pulmoner interstisyel amfizemde % 50'nin üzerinde mortalite oranları bildirilmekle beraber, prognoz daha çok hastanın gestasyon yaşı, doğum ağırlığı, mekanik ventilatörde kalma süresi, PİA'nın tipi, semptomların

ortaya çıkma zamanı ve eşlik eden klinik durumun şiddetine bağlıdır (1-3).

Burada üçüz eşi olan ve invaziv mekanik ventilasyon desteği almamasına rağmen akciğer grafisinde kistik, kaviter görünüm saptanan ve konservatif tedavi ile düzelen lokalize PİA tanısı alan bir prematüre hasta sunulmuştur.

OLGU SUNUMU

Yirmiyedi yaşındaki annenin 4. gebeliğinden 30. gebelik haftasında sezaryen ile 1610 gr ağırlığında üçüz eşi olarak doğan prematüre bebeğe doğumdan sonra T parça canlandırıcı ile yenidoğan resusitasyon basamakları uygulandı. Saturasyonlarında yükselme olmayan ve solunum çabası yeterli olmayan hastaya, güvenli hava yolu sağlamak için balon maske kullanıldı ve entübe edilerek resusitasyon uygulandı, takibinde solunum çabası yeterli olan hastanın yaklaşık iki dakika sonra ekstübe edilerek nazal sürekli pozitif hava yolu basıncı (nCPAP) ile yenidoğan yoğun bakım ünitesine transferi sağlandı, Apgar skoru (1/5 dakika) 3/7 olarak değerlendirildi. Yenidoğan yoğun bakım

^aYazışma Adresi: Mehmet GÜNDÜZ, İstanbul Medipol Üniversitesi, Yenidoğan Bilim Dalı, İstanbul, Türkiye

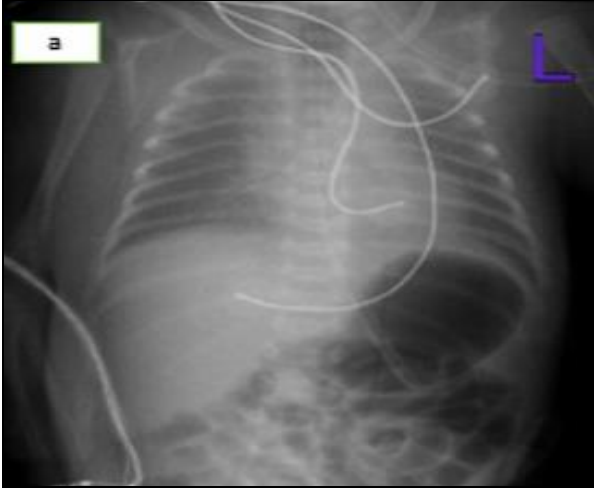
Tel: 0505 373 9392

Geliş Tarihi/Received: 19.01.2021

e-mail: mehmetgunduz@medipol.edu.tr

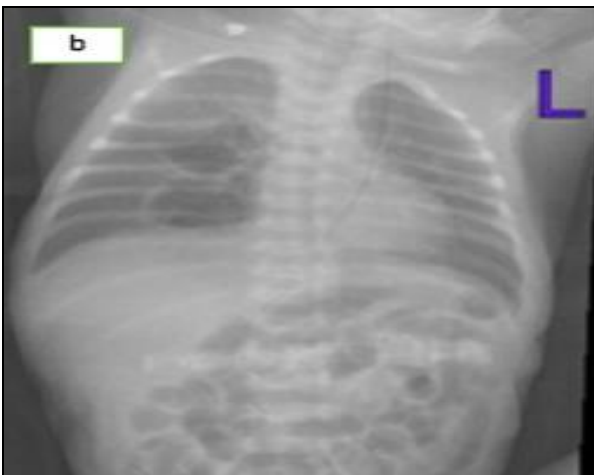Kabul Tarihi/Accepted: 31.05.2022

ünitesinde nazal aralıklı pozitif basınçlı ventilasyon (nIPPV) modunda peep:5 pip:15 Rate: 40 it:0.33 olacak şekilde takip edildi, çekilen ilk akciğer grafisinde özellik yoktu (Resim 1a), oksijen ihtiyacı %30'un altındaydı. Yaşamın 15. saatinde solunum sıkıntısı artan, oksijen ihtiyacı %60 olan ve akciğer grafisinde retikülogranüler görünüm olan hastaya respiratuvar distres sendromu (RDS) ön tanısıyla nIPPV desteği altında, entübe edilmeden 5f beslenme sondası ile endotrakeal surfaktan verildi ve ampirik ampisilin gentamisin başlandı.



Resim 1a. Doğum sonrası çekilen akciğer grafisi.

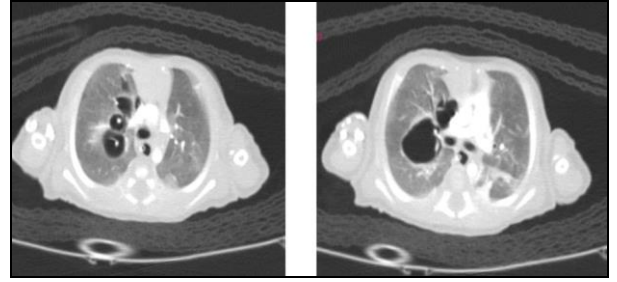
Surfaktan uygulama sonrası oksijen ihtiyacı %30'a geriledi, nIPPVde pip: 13 ile takip edilmeye devam edildi. Postnatal 5. günde solunum sıkıntısı artması üzerine çekilen akciğer grafisinde sağ akciğerde hilusa yakın orta alt zonda kistik lezyonlar görüldü (Resim 1b).



Resim 1b. Postnatal 5. gün, sağ akciğer parankiminde orta-alt zonda intersitiyel çizgilenmeler ve kistik görünüm.

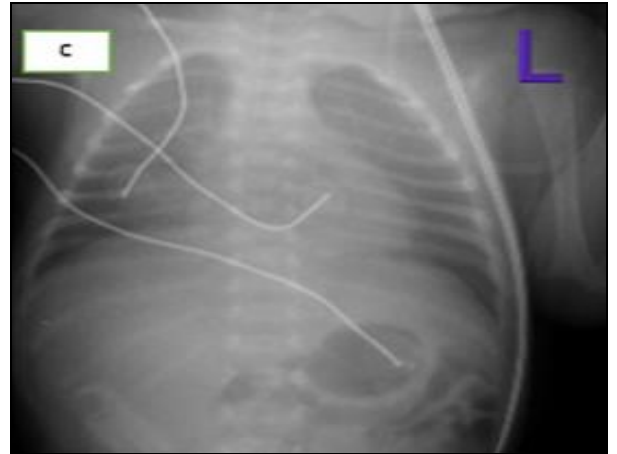
Ayırıcı tanı için çekilen kontrastlı toraks bilgisayarlı tomografide (BT) de sağ akciğerde hilustan itibaren üst orta ve alt lobda bronkovasküler demet boyunca devam eden santrallerinde vasküler yapıların izlendiği pnömosellerin olduğu görüldü bu görünüm lokalize

PİA ile uyumluydu (Resim 2).



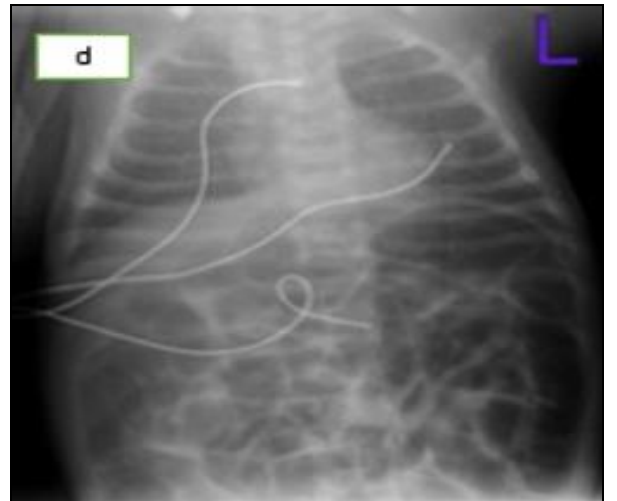
Resim 2. Bilgisayar tomografide sağ akciğerde vasküler yapılar içeren hava kistleri.

Hastaya sağ alta kalacak şekilde yan tarafına yatırılarak pozisyon verildi ve pip:12-14 olacak şekilde nIPPV'de takibe devam edildi. Yedinci gününden itibaren küvöz içi oksijen ile takip edildi, 10. gününde çekilen grafide PİA'nın gerilediği görüldü (Resim 1c).



Resim 1c. Postnatal 10. gün çekilen akciğer grafisi.

İzleminde aralıklı oksijen ihtiyacı oldu, oksijen desteği 24. gün kesildi, genel durumu iyi ve kontrol akciğer grafisi (Resim 1d) normal olan hasta postnatal 39. gününde taburcu edildi.



Resim 1d. Taburculuk öncesi çekilen akciğer grafisi.

TARTIŞMA

Pulmoner interstisyel amfizem, özellikle aşırı düşük doğum ağırlıklı bebeklerde; prematürite, mekanik ventilasyon ve bazı intrauterin faktörler sonucu ortaya çıkan ve tedavisi oldukça güç olan bir klinik tablodur. Prematüre bebekler; perivasküler konnektif dokularının bol ve esnekliğinin daha az olması nedeniyle risklidir (7, 8). Pulmoner alveollerin ruptürü sonucu, havanın interstisyel dokulara geçmesiyle oluşur. Buna bağlı olarak pulmoner perfüzyon azalarak gaz değişimi bozulur hipoksemi, hiperkarbi ve solunum sıkıntısı gelişir (4).

Prematüre bebeklerin yaşama oranlarının artması, gestasyon haftalarının azalması ve mekanik ventilasyon kullanımının artması yıllar içinde PİA görülme sıklığında artışa yol açmıştır, ancak sürfaktan kullanımı ile oranlar azalmıştır (4). Pulmoner interstisyel amfizemde mortalite oranı %50'nin üzerinde olabilir, özellikle diffüz tipte mortalite yüksektir. Prognoz hastanın gestasyon yaşı, doğum ağırlığı, mekanik ventilatörde kalma süresi, semptomların ortaya çıkma zamanı ve eşlik eden klinik durumun şiddetine bağlıdır (9). Mekanik ventilasyonda yüksek havayolu basıncı kullanılması PİA'ya en çok yol açan sebeplerden biridir (9). Bizim olgumuzda doğumda pozitif basınçlı ventilasyon kısa süreli uygulanmış ancak takibinde invaziv mekanik ventilasyon uygulanmamış, yenidoğan yoğun bakım yatışından itibaren non invaziv mekanik ventilasyon (nazal IPPV modu) ile izlenmiştir. Literatüre baktığımızda PİA gelişen bebeklerin büyük çoğunluğunun mekanik ventilasyon ile izlendiklerini görmekteyiz. Çok az sayıda vaka sunumunda herhangi bir mekanik ventilasyon desteği olmayan bebeklerde de geliştiği belirtilmiştir (10). Hastamız RDS tanısıyla sürfaktan almış, solunum sıkıntısı gerilemiş, ancak 5. günde tekrar solunum sıkıntısı başlamış ve PİA tanısı almıştır. Hastamızda PİA'nın spontan olabileceği gibi uygulanan noninvaziv ventilasyona da bağlı gelişmiş olabileceğini düşünmekteyiz. Bu durumda non invaziv mekanik ventilasyon da risk faktörü olarak

değerlendirilebilir. Bu durumda hastamızdaki PİA gelişimi açısından risk faktörlerini prematürite, düşük doğum ağırlığı ve non invaziv ventilasyon olarak sayabiliriz.

Pulmoner interstisyel amfizemde nonspesifik klinik bulgular görülür, genellikle solunum sıkıntısında artış, oksijen saturasyonunda düşme görülür (4). Tanısı radyolojik görüntüleme yöntemleriyle konulur. Akciğer grafisinde hiler bölgeden parankime doğru uzanan, kistik içi hava dolu radyolüsen görünümüler izlenir. Ayırıcı tanıda kistik adenomatoid malformasyon, konjenital lobar amfizem, konjenital diafragma hernisi ve bronkopulmoner displazi sayılabilir. Bizim hastamızda da olduğu gibi toraks BT tanyu kesinleştirmek için kullanılabilir.

Pulmoner interstisyel amfizemin spesifik bir tedavi şekli olmamakla birlikte, iyi seyirli olanlarda yüksek frekanslı ventilasyon (HFOV), selektif bronşial entübasyon, selektif bronş tıkama, lateral dekübitis pozisyonu verme, steroid ve sürfaktan uygulanabilir (8). Lateral dekübit pozisyonun (amfizemli taraf alta gelecek şekilde hastayı yan yatırmak) konservatif olmakla beraber özellikle unilateral PİA'de ilk tercih edilmesi gereken yöntem olduğu gösterilmiştir. 48 saat-6 gün arasında bu pozisyonda yatırılan hastaların radyolojik bulgularının gerilediği görülmüştür (3, 6). Hastamızda da PİA tedavisinde öncelikle lateral dekübit pozisyonu uygulanmış, noninvaziv mekanik ventilasyon tedavisine devam edilmiştir. İzleminde spontan gerileme olduğu görülmüştür. Hastamızda PİA'nın lokalize olması, gebelik haftasının 30 hafta olması ve noninvaziv ventilasyon desteği altında olması prognozun daha iyi olmasında etkili olmuş olabilir.

Sonuç olarak PİA her ne kadar invaziv mekanik ventilasyon desteği alan özellikle preterm bebeklerde barotravmaya bağlı gelişebilse de noninvaziv ventilasyon desteği altında da görülebilir. Konservatif tedaviyle ve noninvaziv mekanik ventilasyon desteğiyle başarılı sonuçlar alınabilir.

KAYNAKLAR

1. Gross I. Pulmonary air leaks. In: McMillan JA, DeAngelis CD, Feigin RD, Warshaw JB, eds. Oski's Pediatrics. Philadelphia. Lippincott Williams&Wilkins 1999; 260-262.
2. Whisett JA, Rice WR, Warner BB, Wert SE, Pryhuber GS. Acute Respiratory Disorders. In: MacDonald MG, Mullett MD, Seshia MMK, eds. Avery's Neonatology. 6th ed. Philadelphia. Lippincott Williams& Wilkins 2005; 553-77.
3. Ovalı F. Hava kaçağı sendromları. In: Dağoğlu T, ed. Neonatoloji: Nobel Tıp Kitabevleri 2000.
4. Elemen L, Baslo GG, Bafı EK, ÖZ F, Erdoğan E. Yenidoğanda ender bir solunum sıkıntısı nedeni: Konjenital lobar amfizem ve pulmoner interstisyel amfizem birlikteliği. Çocuk Dergisi 2008; 8: 120-3.
5. Matta R, Matta J, Hage P, Nassif Y, Mansour N, Diab N. Diffuse persistent interstitial pulmonary emphysema treated by lobectomy. Ann Thorac Surg 2011; 92: 73-5.
6. Goldberg RN, Abdenour GE. Air leak syndrome. In: Spitzer AR, ed. Intensive Care of the Fetus and Neonate. St. Louis: Mosby 1996; 629-40.
7. Verma RP, Chandra S, Niwas R, Komaroff E. Risk factors and clinical outcomes of pulmonary interstitial emphysema in extremely low birth weight infants. J Perinatol 2006; 26: 197-200.
8. Miller MJ, Fanaroff AA, Martin RJ. Respiratory disorders in preterm and term infants. In: Fanaroff AA, Martin RJ, eds. Neonatal Perinatal Medicine Diseases of the Fetus and Infant. 9th ed. St. Louis. Mosby 2011: 1164-88.
9. McMillan JA, DeAngelis CD, Feigin RD, Warshaw JB. Gross I. Pulmonary air leaks, Oski's Pediatrics. Philadelphia. Lippincott Williams&Wilkins 1999;260-262.
10. Berk DR, Varich LJ. Localized persistent pulmonary interstitial emphysema in a preterm infant in the absence of mechanical ventilation. Pediatr Radiol 2005; 35: 1243-5.